

## Enfermedad de Forestier-Rotes Querol (hiperostosis difusa esquelética idiopática)

F. Sánchez González<sup>a</sup>, I. Benito Arroyo<sup>b</sup>, J. Urbano Urbano<sup>a</sup> y A. Paulino Herrera<sup>a</sup>

<sup>a</sup>FEA ORL Hospital de Mérida. Badajoz.

<sup>b</sup>Médico de Familia. Centro Salud Urbano II de Mérida. Badajoz. España.

Se trata de una enfermedad hiperostótica del aparato locomotor denominada hiperostosis anquilosante senil de la columna vertebral, por osificación del ligamento longitudinal anterior vertebral. Dependiendo del lugar más acusado de osificación de éste, dependerán sus síntomas clínicos predominantes.

Presentamos el caso de un paciente que acude por disfagia progresiva como único síntoma a la consulta del centro de salud.

*Palabras claves:* enfermedad de Forestier-Rotes Querol, disfagia, hiperostosis.

This is a hyperostotic disease of the locomotor apparatus called senile ankylosing spinal hyperostosis due to ossification of the anterior vertebral longitudinal ligament. The predominant clinical symptoms will depend on its most affected site of ossification.

We present a case of a patient who came to the Health Care Site consultation due to progressive dysphagia as the only symptom.

*Key words:* Forestier-Rotes Querol disease, dysphagia, hyperostosis.

### INTRODUCCIÓN

Forestier y Rotes-Querol describieron la enfermedad hiperostótica del aparato locomotor en 1950, denominándola hiperostosis anquilosante senil de la columna. En la actualidad se conoce dicha enfermedad como hiperostosis difusa esquelética idiopática, pues afecta también a otras zonas del aparato locomotor.

Los síntomas de la enfermedad suelen venir determinados por osificaciones del periostio, más frecuente en las zonas de inserciones óseas de los ligamentos y tendones, siendo su localización más habitual a nivel dorsal y con escasa frecuencia en la zona cervical. Dependiendo de las zonas afectas del aparato locomotor predominará un determinado tipo de sintomatología.

### CASO CLÍNICO

Se trata de un paciente varón de 76 años, fumador de entre 5-10 cigarros/día y bebedor moderado (20-25 g de alcohol/día) sin antecedentes patológicos ni traumáticos de

interés, que acude a la consulta de Atención Primaria, tras notar desde hace dos meses disfagia a sólidos alta, progresiva y con sensación de ocupación faríngea. Refiere una pérdida de peso en estos 2 meses de 5-6 kg. No nota disfonía, ni dificultad respiratoria.

En la exploración inicial en la consulta de Atención Primaria tan sólo apreciamos una discreta inflamación de la pared posterior de la orofaringe, sin ningún componente obstructivo y con palpación cervical normal, así como resto de exploración general básica normal.

Dada la sospecha de patología a nivel de la zona de hipofaringe o esófago alto no visualizada en la exploración directa, se remite al servicio de Otorrinolaringología (ORL), donde se aprecia mediante laringoscopia indirecta una protusión acusada de la pared posterior de hipofaringe que contacta con la epiglotis, recubierta de mucosa de aspecto inflamatorio, no impresionando de tumoral.

Se realiza estudio radiológico simple de cuello en incidencia lateral (fig. 1) apreciándose el componente óseo de esta protusión, con conservación de la distancia interdiscal y estableciéndose como primera hipótesis diagnóstica de enfermedad hiperostótica anquilosante de localización vertebral. No obstante, dada la pérdida de peso del paciente, y ante la posibilidad de que estas lesiones óseas no fuesen la única causa de su disfagia, se realizó un esofagograma y una endoscopia digestiva que resultaron normales.

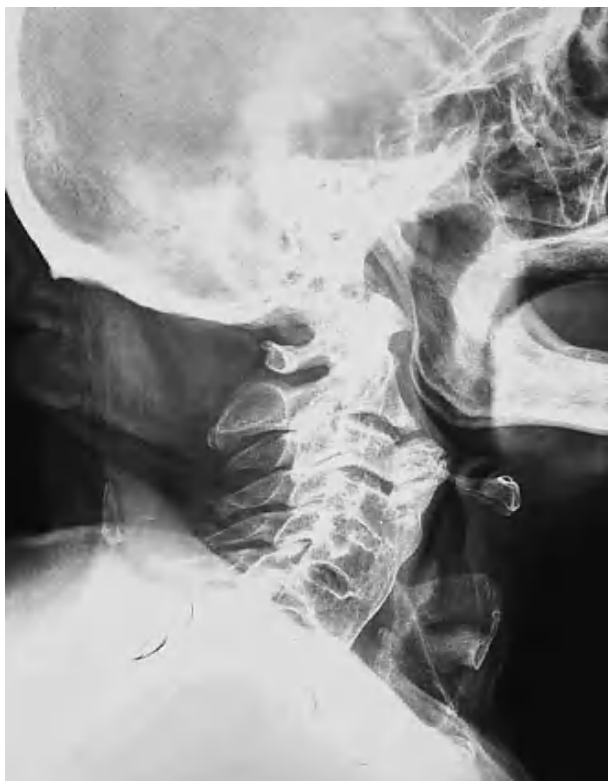Correspondencia: F. Sánchez González.

C/ Corner y Segarra 37, 4B.

06800 Mérida. Badajoz. España.

Correo electrónico: Pacosan2142@Hotmail.com

Recibido el 12-05-06; aceptado para su publicación el 28-11-05.



**Figura 1.** Radiografía lateral de cuello. Se aprecia hiperostosis marcada que casi contacta con la epiglotis a nivel C3-C4-C5.

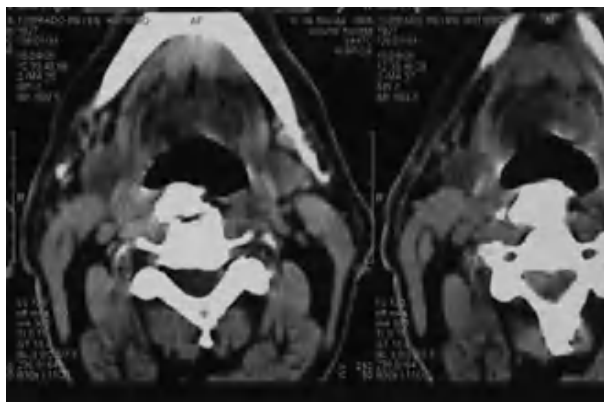
Se realiza tomografía axial computarizada (TAC) de cuello (fig. 2) donde se aprecia intensa osificación con neoformación ósea del ligamento vertebral anterior que proyecta hacia la cavidad faringoesofágica compatible con enfermedad de Forestier, que se completa con estudio de otras articulaciones por el Servicio de Reumatología.

Con el diagnóstico de enfermedad hiperostótica esquelética difusa idiopática se instaura tratamiento con antiinflamatorios y cambios en hábitos dietéticos, desapareciendo en unos días el componente inflamatorio de la mucosa que recubre la localización cervical, mejorando parcialmente de su disfagia, estando el paciente pendiente de evaluación en el Servicio de Neurocirugía por si fuese preciso realizar tratamiento quirúrgico.

## DISCUSIÓN

La enfermedad anquilosante hiperostótica senil de la columna o enfermedad de Forestier-Rotes Querol<sup>1</sup> fue descrita por estos autores en 1950, diferenciándola de la espondilitis anquilopoyética, encontrando afectación cervical en el 76% de los pacientes, y se trataría de una entesopatía osteofítica no inflamatoria de los ligamentos, inserciones tendinosas y capsulares del raquis a nivel de la cara anterolateral de los cuerpos vertebrales, aunque también pueden verse afectadas otras estructuras extraespinales.

Otros autores (Resnick)<sup>2,3</sup> encuentran que es una enfermedad frecuente, que se aprecia en el 12% de las



**Figura 2.** Tomografía axial computarizada cervical. Hiperostosis que impronta en el espacio digestivo a nivel faríngeo y esófago cervical.

autopsias de rutina, y establecieron unos criterios radiológicos para poder etiquetarla como tal, centrándose en masas hiperostóticas en la cara anterolateral de los cuerpos vertebrales, de extensión a 4 vértebras contiguas, y sin disminución del espacio intervertebral, así como ausencia de anquilosis ósea interarticular sacroilíacas.

El mecanismo por el que se originan los síntomas a nivel faríngeo suele ser mecánico, derivado del obstáculo al paso que suponen, sobre todo para los alimentos sólidos, las masas óseas neoformadas, aunque casi siempre se aprecia un cierto componente inflamatorio del tejido perilesional, sobre todo en la mucosa de la faringe que recubre la zona, lo que explicaría la mejoría que se aprecia en muchas ocasiones tras el tratamiento con antiinflamatorios<sup>4-7</sup>. También se invocan espasmos del músculo cricofaríngeo, alteraciones en la función deglutoria de la epiglotis y otras alteraciones. Es muy raro que aparezca disnea en estos pacientes, aunque hay ciertos casos recogidos con compromiso de la vía respiratoria, invocando al componente irritativo principalmente como causa de edemas en las estructuras laríngeas<sup>4,8</sup>.

Para su diagnóstico es fundamental como primera observación la protusión dura que se origina a nivel posterior de oro e hipofaringe, mediante visión directa, siendo documentada por medio de una radiografía simple lateral del cuello, de fácil y rápida realización. No obstante, para realizar un diagnóstico diferencial con otras patologías (tumores óseos, osteoartropatía hipertrófica, enfermedades degenerativas de los discos, etc.) es conveniente realizar un estudio de TAC de la columna, así como estudio digestivo endoscópico y con esofagograma para descartar patología orgánica propia.

Con respecto a su tratamiento la gran mayoría de los autores abogan por actitudes conservadoras, asociando pautas de medicación antiinflamatoria, así como cambios dietéticos, reservando una actitud quirúrgica, con extirpación de las hiperostosis, para casos de intensa disfagia que no mejora con dolores intensos, pérdida progresiva de peso o disnea.

## BIBLIOGRAFÍA

1. Forestier J, Rotes-Querol J. Senile ankylosing hiperostosis of the spine. *Ann Rheum Dis.* 1950;9:321-30.
2. Resnick D, Niwayama G. Radiographic and pathologic features of spinal involvement in diffuse idiopathic skeletal hyperostosis (DISH). *Radiology.* 1976;119:559-68.
3. Resnick D, Stephen R, Robins J. Diffuse idiopathic Skeletal hyperostosis(DISH): Forestier's disease with extraspinal manifestations. *Radiology.* 1975;513-24.
4. Sidi J, Har-El G, Hadar T, Matz S, Shvero J, Abraham A. Respiratory distress due to diffuse cervical hyperostosis. *Ann Otol Rhin Laryngol.* 1987;96:178-81.
5. Eviatar E, Harell M. Diffuse idiopathic skeletal hyperostosis with dysphagia: a review. *J Laryngol Otol.* 1987;101:627-32.
6. Fernández L, Vega MF, Scola E, Scola B, Figueroa JM. Disfagia y enfermedad de Forestier. A propósito de un caso. *Acta Otorrinolaring Esp.* 1982;33:230-4.
7. Salazar C, Benítez F, De Saa R, Sánchez-Jara JL, García B. Enfermedad de Forestier. Manifestaciones ORL. *Acta Otorrinolaring Esp.* 1999;50:327-31.
8. Hassard AD. Cervical ankylosing hiperostosis and airway obstruction. *Laryngoscope.* 1984;94:966-8.