Diapositiva 1

Esta es la bibliografía básica 3 Síndrome del niño sacudido. Corresponde al supercurso de los profesores.

Profesores:
1-Dr. Carlos Cabrera Alvarez.
- MSc. en Atención integral al niño
- Especialista en Ortopedia y Traumatología. Hospital Pediátrico Universitario Pedro Borrás Astorga. Profesor Auxiliar. Facultad Manuel Fajardo
- Miembro del Comité Académico para la Prevención del Maltrato Infantil Universidad de Ciencias Médicas.
- Miembro del Comité Científico del Movimiento Cubano por la Paz

2-Dra. Geleny Alonso Sánchez.
- MSc. en Atención integral al niño
- Especialista en Oftalmología. Hospital Pediátrico Universitario Pedro Borrás Astorga.
- Miembro del Comité Académico para la Prevención del Maltrato Infantil Universidad de Ciencias Médicas

➢ Una vez analizado el Síndrome de abuso físico, como forma particular del maltrato infantil y dentro del mismo las lesiones oftalmológicas que se presentan continuaremos esta vez con el estudio de otra de las formas particulares de maltrato infantil y que es el Síndrome del niño sacudido.

Diapositiva 2

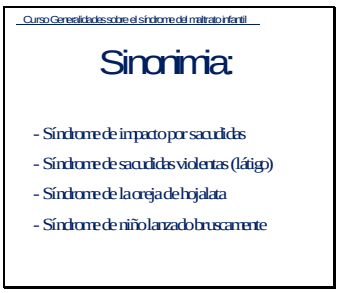

El síndrome del niño sacudido es un importante problema de salud de carácter universal, importante dentro del amplio tema que es el Maltrato Infantil, y que resulta de una compleja interacción de los factores de riesgo del individuo, la familia y la sociedad. El identificarlo constituye un verdadero reto para el médico, ya que la historia clínica recogida es muchas veces inexacta, engañosa, los hallazgos al examen físico son en muchas ocasiones inespecíficos y los médicos, en su mayoría, no lo incluyen en el diagnóstico diferencial. Por lo tanto los médicos debemos afrontar la disyuntiva de diferenciar entre lesiones intencionales y no intencionales

(también llamado por algunos "accidentes") y tomar una decisión operativa en beneficio de la salud del niño.
En esta conferencia se hablará de la definición, manifestaciones clínicas y el manejo integral por parte del médico de familia del síndrome del niño sacudido.
La difusión de éste tipo de maltrato resulta de suma importancia entre toda la comunidad médica y la sociedad, pues no debe pasar por alto la atención de éstos casos de maltrato. Es imprescindible que tanto los profesionales y toda la sociedad se sientan involucrados en el mismo para lo cual deben tener un amplio conocimiento de ésta patología y sus consecuencias, que no se circunscribe a daño físico, sino también abarca consecuencias psicológico y sociales.
Es este un síndrome muy interesante pues como menciona el Profesor Nestor Acosta en su libro, debe definirse "cuando la lesión inflingida es accidental o no".
No dudamos a cuantos años atrás trascienden las lesiones que quedan como secuela de este síndrome pero no es hasta 1972 que es cuando Caffey lo describe aunque previamente Guthleich informa que producto de una fuerza violenta se puede producir por desgarro de las venas del encéfalo un hematoma subdural.
Aunque sean disímiles los síndromes a la hora de nombrarlos, es necesario señalar que se incluyen en este por ser el mismo el mecanismo de producción.

Diapositiva 3

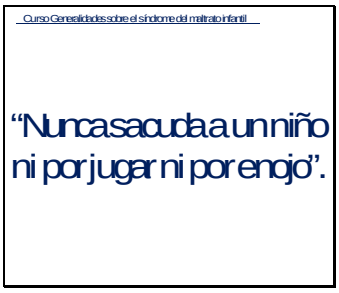

Es por ello que en nuestras conferencias respecto a este tema siempre exponemos una diapositiva donde dice: "NUNCA SACUDA A UN NIÑO NI POR JUGAR NI POR ENOJO".
Es aquí donde queremos iniciar nuestro análisis del tema, pues es común ver a padres que sin ninguna malicia sujetan al niño por el tórax y lo sacuden manteniendo los brazos en alto, DESCONOCIENDO la magnitud de esta maniobra pues siempre ponemos como ejemplo "déjese usted sacudir por otra persona y vea que se siente". El niño en ese momento se ríe pues es una sonrisa social. Calcule usted como el cerebro se mueve con el efecto de golpe y contragolpe dentro de la cavidad craneana, si contar otras lesiones que se pueden producir que relataremos más adelante.

Diapositiva 4

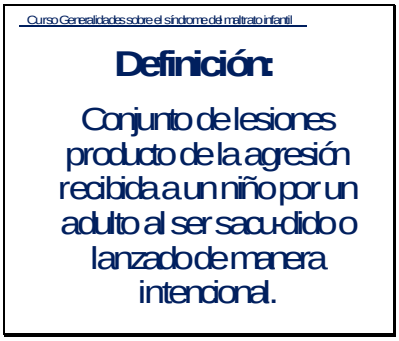

Se ve con más frecuencia en los niños por debajo de los 3 años siendo además la mayor causa de muerte y de lesiones encefálicas en este tipo de niño.
En este síndrome se producen altas tasas de morbilidad y letalidad.
Muchas de las lesiones cerebrales observadas en niños pequeños no explicables que a su vez se reportan por los padres con historias confusas, pueden caer dentro de este síndrome.

Diapositiva 5

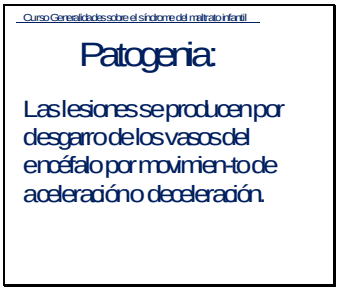

Se producen las lesiones por desgarro de los vasos del encéfalo por movimientos de aceleración y deceleración.
A esta edad los vasos del encéfalo no están bien formados, por lo que son más débiles y se rompen con facilidad provocando las diferentes lesiones que veremos a continuación. Muchas de las epilepsias que no encontramos antecedentes hereditarios ni otras causas debemos pensar que pueden ser niños que por una u otra razón pueden haber sido sacudidos.

Diapositiva 6

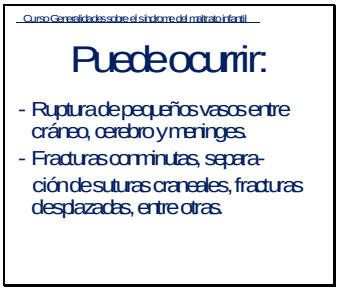

En ocasiones, el niño sujeto por el agresor, lo sacude, lanza o balancea describiendo la cabeza un arco de movimiento que se detiene al golpear con un objeto, que puede ser una superficie blanda como un colchón o un sofá o una superficie dura. En el primero de los casos se produce ruptura de los pequeños vasos entre el cráneo, cerebro y meninges con el subsiguiente sangramiento y posibles hematomas subdurales y en el segundo de los casos se produce con más frecuencia fracturas conminutas, separación de las suturas craneales, fracturas desplazadas, etc.

Diapositiva 7

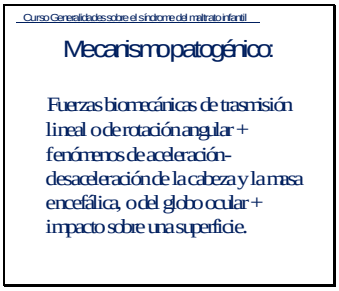

En general, se estima que en el mecanismo patogénico pueden intervenir factores múltiples. Estas fuerzas deforman el cerebro, provocan tensión y desgarro de los vasos comunicantes y hemorragia y anoxia a niveles diferentes: Hemorragia subdural, subaracnoidea o intraparenquimatosa; asimismo, lesiones importantes del globo ocular: desprendimiento de la retina, hemorragias retinianas, subconjuntival o desviaciones del cristalino; todas son lesiones muy comunes en el trauma infligido. Se propone que un niño sujeto por el ″ejecutor″ quien ″lo sacude″,″lo balancea″; ″lo lanza ″ la cabeza se mueve en un arco que se detiene abruptamente contra una superficie. Estas fuerzas rotacional o lineal pueden ser suficientes para provocar las lesiones del encéfalo.
Además como quiera que estos fenómenos ocurren más a menudo en niños pequeños, no se puede obviar la inmadurez de los vasos comunicantes del encéfalo, lo cuál los hace más suceptibles al colapso y los desgarros durante los movimientos de la propia masa encefálica y sus vasos.
En el síndrome del niño sacudido, un dato siempre oculto por los padres y referido como ″cayó de la cama″, de los brazos″ o ″de la cuna″, por lo general, tiene poca importancia para el observador, sin embargo, es necesario insistir y poder diferenciar estas afirmaciones.

Diapositiva 8

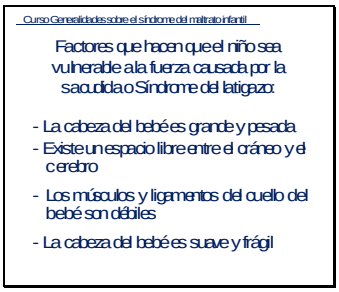

La cabeza del bebé es grande y pesada en proporción al resto de su cuerpo, es por ello que al sacudirlo, lanzarlo o se cae tiende a caer sobre su cabeza.
Existe un espacio libre entre el cráneo y el cerebro para permitir el crecimiento y desarrollo.
Los músculos y ligamentos del bebé en el cuello son débiles y aún no se han desarrollado.
Cuando se sacude el niño el cráneo que es frágil y flexible no está fortalecido para resistir esta fuerza y la trasmite al cerebro que a su vez rebota en el cráneo por mecanismo de golpe y contra golpe provocando contusión, presión, hinchazón y sangramiento.

Diapositiva 9

Las lesiones neurológicas o encefálicas se producen por la anatomía característica del cerebro y los vasos del niño. Estos casos desarrollan una encefalopatía hipóxica isquémica. El cuadro es confuso por la poca información que refieren los padres, por ser niños pequeños, apareciendo tardíamente secuelas irreversibles del Sistema Nervioso Central consecuencia de la hipoxia o hemorragias que provocan lesión axonal, atrofia cerebral que provoca retardo mental, paresias, disfunción motora, ceguera, etc.
Un niño pequeño con alteración del status mental: se debe pensar siempre en un niño sacudido.
Aunque el síndrome del niño sacudido, por lo general, no se acompaña de lesiones externas por la maleabilidad de los huesos del cráneo, pueden aparecer fracturas del

cráneo de tipos diferentes, hematomas de la piel o subconjuntival, lesiones sutiles del pabellón de las orejas y lesiones del cristalino o la retina.

Diapositiva 10

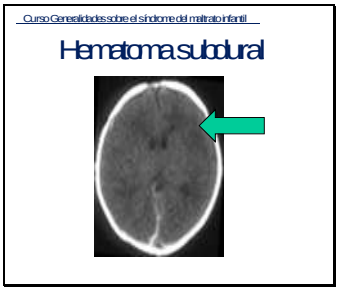

Esta diapositiva nos muestra un caso típico de lesión neurológica, especificamente un hematoma subdural representado en una imagen de Tomografía axial computarizada.
Estos pueden producirse por sacudidas violentas o también cuando el niño es lanzado.
Expondremos a continuación algunos síntomas que hacen sospechar estas lesiones:
-Cambio de comportamiento.
-Irritabilidad
-Letargo y adormecimiento.
-Pérdida del conocimiento.
-Disminución del estado de alerta.
-Cianosis.
-Vómitos.
-Convulsiones.
-Alimentación deficiente.
-Interrupción de la respiración.

Diapositiva 11

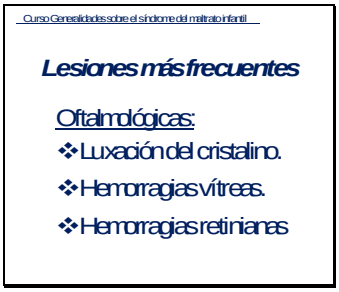

Estas incluyen todo tipo de lesión en los casos de abuso infantil, pero sobre todo en el Síndrome del niño sacudido. Son, sobre todo, en la retina donde se pueden observar hemorragia agudas, manchas de aspecto algodonoso (por isquemia de la capa de células nerviosas), edema de la papila, hemorragias vítreas e incluso desprendimiento de retina.
En la cámara posterior se pueden encontrar retinosquisis traumática, atrofia coroidea periférica, agujeros maculares, tracción vítrea con pliegues de la retina, avulsión de la retina desde la cabeza del nervio óptico, hemorragias en la vaina del nervio y atrofia óptica.

Diapositiva 12

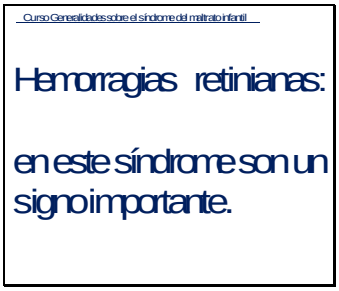

Las hemorragias retinianas en este síndrome son un signo importante, por lo que le daremos una mayor importancia en nuestra descripción:
Son más frecuentes por debajo de los 18 meses de edad. Cualesquiera de los diferentes tipos de hemorragias se pueden ver en este síndrome pero las más frecuentes son la intraretineal y la preretineal (hemorragia en forma de bote), esparcidas circunferencialmente alrededor del nervio óptico. Este tipo de hemorragia (en forma de bote) pueden irrumpir a través de la cara posterior del vítreo y extenderse dentro del mismo causando una hemorragia vítrea.

Diapositiva 13

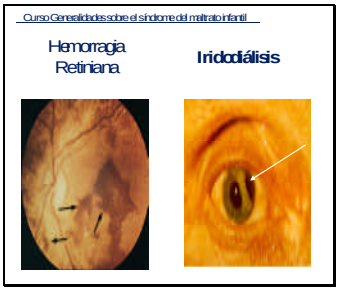

La etiología de esta hemorragia es controvertida. Se plantean factores tales como el aumento de la presión intratorácica al comprimir el niño por el pecho lo que secundariamente producen un aumento de la presión venosa intracraneal, ocasionado la llamada retinopatía de Purtscher. El otro factor es por las lesiones que se producen en el cerebro causado por los movimientos de aceleración y deseleración. Estos provocan lagunas en los vasos de la retina e intracraneales y por consiguiente las hemorragias que pueden producir el llamado Síndrome o retinopatía de Terson.
Algunos autores se preguntan si estas hemorragias no serán subsiguientes a los mecanismos de resucitación que se realizan en muchas ocasiones en este tipo de niño y no al trauma, pero en la opinión de los autores de este artículo, todo aumento de la tensión arterial o de la presión intracraneal o torácica puede causar las hemorragias, pero la evidencia de las hemorragias retinianas en este síndrome producto del trauma es inobjetable. Por otra parte, cuando encontremos una hemorragia retiniana sin etiología evidente, pensemos en primer lugar que estemos en presencia de un “Síndrome del niño sacudido”.

Diapositiva 14

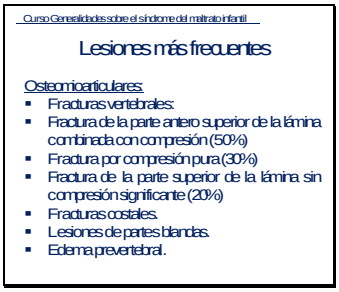

Las lesiones del Sistema osteomioarticular son una parte importante dentro de la casuística de este síndrome.
Las lesiones de la columna vertebral ocupan un lugar importante. Sabemos que las fracturas de la columna no son frecuentes en el niño salvo que se produzca en un accidente importante por mencionar uno, el automovilistico. De aqui que cuando observemos una lesión de cualesquiera de las que mencionamos, debe pensarse sobre todo en el caso del niño lanzado.
El edema prevertebral se produce, cuando por mecanismo de flexión de la columna cervical, se produce una retropulsión de un fragmento cartilaginoso, dentro del canal, viéndose más frecuente en la columna cervical sobre todo en C-3. Este no se puede observar a los Rx, haciéndose necesario hacer una Resonancia magnética nuclear.

Diapositiva 15

Las lesiones espinales se producen cuando el niño es lanzado o empujado violentamente contra una superficie plana con hiperflexión de la columna. En un estudio de autopsias representó el 25 % de los casos analizados.
El caso que mostramos es de una niña de 2 años de edad, cuyo motivo de consulta es que se había caído de una mesa. Este mecanismo de producción es muy difícil que produzca este tipo de lesión. Después de un interrpgatorio minucioso, se pudo llegar a la conclusión que fué lanzada contra el piso por el novio de la madre. Observemos con flechas blancas la fractura luxación de las vertebras sacras.

Diapositiva 16

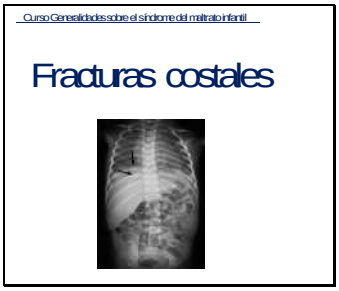

Las fracturas costales se hacen muy sospechosas de abuso sobre todo al combinarse con fracturas de los huesos largos fundamentalmente cuando el mecanismo de producción es golpeando al niño por detrás pateando sobre el tórax.
Las lesiones de la parte posterior de la costilla se producen por lo regular entre las que articulan con T-4 y T-9 mientras que la disyunción condrocostal se produce entre la segunda a la novena articulación de las mismas.
A nivel de la línea axilar se producen las lesiones en la parte baja de la jaula torácica.

Diapositiva 17

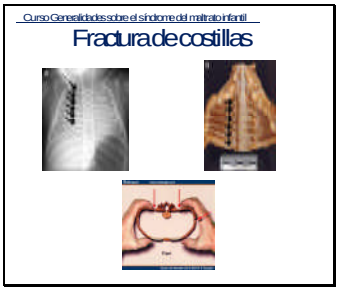

En cuanto al mecanismo de producción las fracturas del arco lateral se produce por compresión antero posterior del pecho mientras que las fracturas del arco posterior, postero-lateral, proceso transverso y disyunción condrocostal por compresión lateral.
Esta diapositiva representa el caso de un niño de 7 semanas de edad que falleció ahogado.
En el Rx frontal vemos con líneas negras las fracturas de la parte posterior de la tercera a la octava costillas (Foto A).
Observemos en la foto B la resección de la caja torácica del propio niño señalando con flechas negras las fracturas con ensanchamiento de la zona cuando la comparamos con la parte sana contralateral. Vemos un aspecto buloso que a veces debemos hacer el diagnóstico diferencial con tumores.

Diapositiva 18

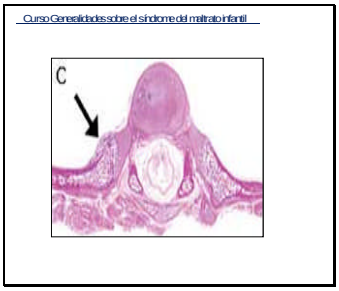

Esta fotografía axial que se realizó una tinción con hematoxilina y eosina (Foto C), se observa una fractura de la costilla que presenta un callo mineralizado (representado con la flecha negra) en su articulación con la vertebra.

Diapositiva 19

Las lesiones de las partes blandas consisten en equimosis, laceraciones, heridas, contusiones etc. Constituyen entre en 80 al 92 % de los casos de abuso infantil.
En el caso de este síndrome además de marcas por haber sido golpeados, marcando la configuración del objeto con el que se realizó, se puede ver en los niños pequeños la marca de las manos al sujetarlos por el tórax para ser sacudidos.
En estas diapositivas podemos ver lesiones producidas por golpeaduras:
-En la de la izquierda se pueden observar diferentes grados de coloración de la piel, pues se encuentran en diferentes períodos de evolución-curación por la descomposición de la hemoglobina que pueden ir desde negruzcos, violáceos, verde, etc.
-En la derecha se observan las marcas producidas por cable.

Las marcas toman la configuración del objeto con que se produzca la lesión, por ejemplo cintos, percheros, cables, planchas, chancletas, etc.

Diapositiva 20

Este signo, lo vemos con frecuencia por fractura de cráneo. Cuando éste se produce en un accidente de tránsito, su causa etiológica es evidente, pero de observar este signo y no existir un antecedente claro, debemos pensar en un caso de un niño lanzado o maltratado en general. Este acúmulo de sangre que vemos en la zona retroauricular, se produce por el drenaje de sangre después de una fractura de la base del cráneo.

Diapositiva 21

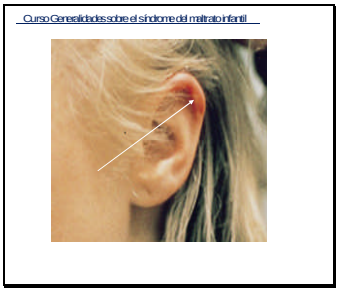

Observemos en este caso en la parte superior de la oreja una lesión con cambios de coloración de la misma.
Esta se produjo por un trauma directo, pues éste tipo de lesión raramente es accidental. Es vista con frecuencia al ser golpeado el niño con la mano abierta. Estos casos en muchas ocasiones nos lleva al Síndrome de la oreja de hojalata.

Diapositiva 22

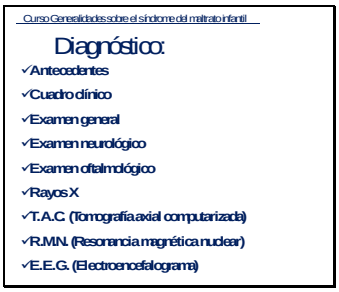

A diferencia de los accidentes donde el trauma es único, con testigos y fecha precisa, en estos casos el antecedente es vago. Así por ejemplo muchas veces se invocan frases como “se cayó de la cama o del sofá”, otras veces “se me cayó cuando lo bañaba”. La cuantía del trauma, como ya hemos visto, no explica la magnitud de las lesiones y es por ello que debemos sospechar la evidencia de maltrato.

Diapositiva 23

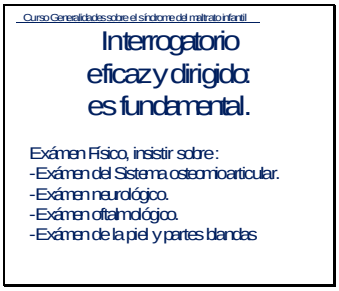

Insistimos que es muy importante un interrogatorio eficaz y dirigido; se debe interrogar cuando se sospecha un caso de maltrato físico a los padres por separado. Se observa que el padre es el que llega primero y dice todos los datos mientras que la madre calla algunas veces por miedo a la agresión posterior por parte del padre al estar amenazada. Esta es la parte más importante para llegar a la conclusión de que el niño ha sido maltratado.
Cuando hablamos del examen físico, nuestra insistencia sobre el examen del SOMA, neurológico, oftalmológico y de la piel y partes blandas consisten en ser los aparatos más dañados pero este debe ser exhaustivo y completo, buscando:
Cambio de comportamiento, irritabilidad, letargo o adormecimiento, pérdida del conocimiento, disminución del estado de alerta, cianosis, vómitos, convulsiones, paresias, hiperreflexia, etc.
En cuanto al examen oftalmológico, cuando encontremos hemorragias retinianas, luxación del cristalino, etc. sin explicación clara o correspondiente a otro síndrome hereditario- congénito debemos pensar en que el niño ha sido sacudido.
El Rx es importante en el diagnóstico de cualesquiera de las lesiones del SOMA y fracturas de cráneo, así como el TAC buscando lesiones de las vértebras y lesiones hemorrágicas a diferentes niveles. La RMN es un complementario de valor para hacer diagnóstico de fragmentos cartilaginosos en la parte posterior del canal medular y edema del mismo.
El EEG para hacer diagnóstico de epilepsias u otros cuadros neurológicos.

Diapositiva 24

Primeros auxilios:

Llevar al local de emergencias.
Si está vomitando, voltear la cabeza para que no haga broncoaspiración.
Si está vomitando y se sospecha lesión de la columna, voltear todo el cuerpo, (incluyendo el tronco) para evitar lesiones medulares.
Estas serán las acciones que debemos hacer al llegar este tipo de pacientes al cuerpo de guardia o al consultorio del médico de la familia; es por otra parte la forma de conducir cualquier caso que concurra con cualquier tipo de urgencia parecido.

Diapositiva 25

Estos son parámetros que debemos tener en cuenta al tratar un niño en el que sospechamos que ha sido sacudido. Por supuesto si lo sacudimos reincidimos en el trauma que le produjo el daño. Es importante señalar que en muchas ocasiones cuando un niño sufre del " espasmo de sollozo" la tendencia general es de sacudirlo para estimularlo, otras veces y de ello tenemos la experiencia de un caso en el que la madre lo bañaba y al ponerlo con la boca hacia abajo, el niño tragó agua y tanto la madre como la vecina lo sacudieron con el fin de estimularlo logrando todo lo contrario que fue una lesión neurológica irreversible que dio al traste con la vida del niño, acción que no la realizaron con la intención de dañarlo, todo lo contrario, pero definitivamente de consecuencias fatales.
No debemos dar nada por la vía oral pues es un caso grave y con toma del Sistema Nervioso Central y de hecho sabemos que está contraindicado.

Diapositiva 26

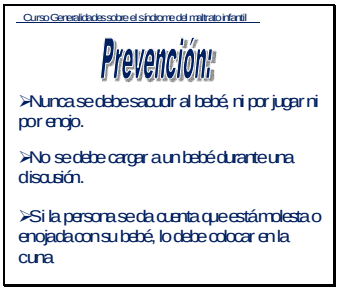

Cuando hablamos de prevención debemos tener en cuenta esos tres aspectos tan importantes.
Si la persona está molesta o enojada con el niño, lo debe colocar en la cuna, salir del cuarto, tratar de calmarse y llamar a alguien para solicitar ayuda. Se debe llamar a un amigo, familiar o vecino para que venga y se quede con el niño en caso de perder el control.
* Se puede hacer uso de recursos tales como la línea de maltrato al menor y la línea local para el manejo de la crisis. (Este recurso se emplea en algunos países como EEUU y Canadá donde se disca el número "911" y se dan recomendaciones al respecto telefónicamente).
No se debe ignorar la evidencia si se sospecha que un niño es víctima de maltrato en su hogar o en el hogar de alguien conocido.

Diapositiva 27

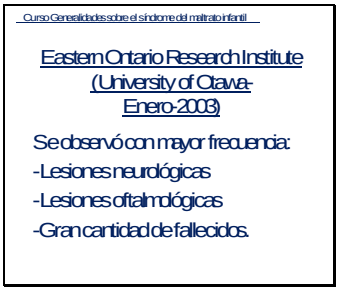

Se han realizado un sin número de estudios acerca del tema que nos ocupa. Dentro de ellos observemos este por ser bastante completo:
-10 años de estudio en 11 hospitales de ese país.

-Se encontraron 364 niños de menos de 5 años de edad, víctimas de haber sido sacudidos.
•De ellos un 56% fueron varones encontrándose las siguientes estadísticas:
Disminución del nivel de conciencia------43%
Dificultades respiratorias----------34%
Contusiones, laceraciones----------46%
Períodos de reclusión domiciliaria----------45%
Episodios anteriores de maltrato (220 niños)-------60%
De ellos fallecieron (69 niños)----------19%
De los que sobrevivieron:
162 pacientes tuvieron lesiones neurológicas----55%
192 pacientes tuvieron lesiones oftalmológicas—65%.

Diapositiva 28

RESUMEN:
-El síndrome del niño sacudido es una forma grave del maltrato físico.
-La ausencia de lesiones craneales no excluye que exista un daño neurológico.
-La revisión del fondo de ojo y sus resultados deben ser confirmados por un oftalmólogo.
-El fenómeno de sacudidas tiene un alto índice de morbimortalidad.
NO SE DEBE SACUDIR NUCA A UN NIÑO NI POR JUGAR NI POR ENOJO.

Estamos en condiciones de estudiar la bibliografía básica 3: Síndrome de muerte súbita en el niño

Diapositiva 29

- Acosta Tieles N. Maltrato infantil. Un reto para el próximo milenio. Instituto Cubano del Libro. Editorial Científico Técnica. Pag 11-12,21-22,26-28,67-88.
- Acosta Tieles N. Muerte súbita en el niño. Un enigma del Siglo XX. Instituto cubano del Libro. Editorial Científico Técnica. Pag. 3_15, 83_105.
- Cabrera Alvarez C. Maltrato Infantil. Algunas Consideraciones Filosóficas. Trabajo para optar por la categoría de Profesor Asistente.
- Cabrera Alvarez C., Alonso Sánchez G. Síndrome de Abuso Físico. Presentación de un caso. Publicación en formato digital.
http://www.cirugest.com/revista/2004/12-06/2004-12-06.htm
- Declaración Mundial sobre los Derechos del Niño. Convención Mundial sobre los Derechos del Niño. Washington DC: ONU, 1985.

- Cabrera Alvarez C. Fractura de la diáfisis de fémur en niños. Análisis del período entre 2001-2002 en el Hospital de Edendale." Publicación en formato digital en http://www.cirugest.com/revista/2005/04/05-02-21.htm
- Cabrera Alvarez C. Femoral shaft fracture in children. 1st Award in Surgery Presentation in 3rd Annual Conference of Cuban doctors 2003. Kwazulu Natal. South Africa.
- Plana Bouly R. Negligencia Física en el niño. Trabajo para optar para la categoría de Profesor Auxiliar en Pediatría. 2004
- Leal Rivero Y, Espinosa Diaz M. Traumatismo craneoencefálico por sacudidas. Presentación de un caso. VI Congreso Virtual Hispanoamericano de Anatomía Patológica.
- Perea Martínez A. Y col. Un caso de hemorragia cerebral y retiniana. ¿Síndrome del niño “sacudido” o accidente? Revista Mexicana de Pediatría. Vol.68,Núm. 4 Jul-Ago. 2001. pp. 143-146
- Ells AL, Kherani A, Lee D. Epiretinal membrane formation is a late manifestation of shaken baby syndrome.J AAPOS. 2003 Jun;7(3):223-5.
- Smith J. Shaken baby syndrome. Orthop Nurs. 2003 May-Jun;22(3):196-203; quiz 204-5.
- King WJ, MacKay M, Sirnick Shaken baby syndrome in Canada: clinical characteristics and outcomes of hospital cases.CMAJ. 2003 Jan 21;168(2):155-9.
- Blumenthal I. Shaken baby syndrome. Postgrad Med J. 2002 Dec;78(926):732-5.
- Vinchon M, Noizet O, Defoort-Dhellemmes S, Soto-Ares G, Dhellemmes P. Infantile subdural hematomas due to traffic accidents. Pediatr Neurosurg. 2002 Nov;37(5):245-53.
- Morad Y, Kim YM, Armstrong DC, Huyer D, Mian M, Levin AV. Correlation between retinal abnormalities and intracranial abnormalities in the shaken baby syndrome. Am J Ophthalmol. 2002 Sep;134(3):354-9.
- Castro Ruz F., Discurso pronunciado en la Cumbre Mundial sobre el Desarrollo, Dinamarca (Copenhague), 1995.
- Edmonson A.S., Crenshaw A.H., Cirugía Ortopédica. Campbell. Tomo I. Editorial Científico Técnica. Tomado de la sexta Edición 1981. Pag. 591-610.
- Alvarez Cambras R. y col., Tratado de Cirugía Ortopédica y Traumatológica. Editorial Pueblo y Educación 1985. Pag 330-341, 555-556.
- Mercer C Rang y Baxter Willis. R. Clínicas Pediátricas de Norteamérica Nueva Editorial Interamericana. Primera Edición en Español. 1977. Pag 749-775.
- Watson/ Jones. Fracturas y heridas articulares. Tomo II. Editorial Científico Técnica Tercera Edición en Español 1980. Pag 917-953.
- Fontana V. The maltreatment syndrome of children, Pediatr Ann 1984; 13: 736 - 744.
- Thomas S A, Long bone fractures in young children, distinguishing accidental injuries from child abuse. Pediatrics 1991, 88:471.