

Morfea: expresión clinicohistórica del colágeno. Informe de un caso

Por la Dra.:

ISABEL QUINTERO*

Quintero, I. *Morfea: expresión clinicohistórica del colágeno. Informe de un caso.* Rev. Cub. Ped. 51: 6, 1979.

Se presenta una paciente de 6 años de edad, con una alteración del tejido conectivo: morfea. Se señala la infrecuencia de esta entidad y la necesidad de un diagnóstico inmediato y un tratamiento adecuado para evitar secuelas. Se comentan los hallazgos histopatológicos y el diagnóstico diferencial.

INTRODUCCION

Han transcurrido 125 años desde la descripción original de Addison, y 110 años desde que Fagge indicó el pronóstico favorable del keloide de Addison o esclerodermia localizada y describió la tendencia hacia la ubicación unilateral en la cara o extremidades¹.

La esclerodermia (Sclero dura, derma piel) es un trastorno del tejido conjuntivo de la piel, que da lugar en último término al endurecimiento de ésta y que puede señalar el tubo digestivo, corazón, pulmones y sinovial^{2,3}.

El objetivo de nuestro trabajo es comunicar un caso con una de las variantes clínicas de la esclerodermia (morfea) y la revisión de esta afección, que no es habitualmente tratada por los pediatras.

Presentación del caso

Paciente M.B.P., HC: 379683, de la raza blanca, del sexo femenino, de 6 años de edad, atendida en el hospital William Soler.

* Médico especialista en pediatría del departamento de clínica pediátrica, Instituto de Hematología.

Desde hacía más de un año la paciente había visitado a diferentes facultativos por presentar manchas en la piel de la pierna derecha, y recibido diferentes terapéuticas sin mejoría del cuadro clínico.

Al examen físico presentaba en la región interna de la pierna derecha 2 manchas con centro acrómico y bordes hiperpigmentados. La mayor de unos 10 cm de diámetro en 1/3 medio de la pierna y la otra de unos 5 cm en región maleolar, interna de la misma pierna, de bordes bien precisados, no dolorosa y con una consistencia de "curtido o pergamino" (figura 1).

Las medidas obtenidas en puntos de referencia no variaron de un miembro a otro: región maleolar derecha: 16 cm. Izquierda: 16 cm. 1/3 medio de la pierna derecha: 23 cm. Izquierda: 23 cm.

Se planteó el diagnóstico de morfea y se decidió realizar una biopsia de piel y tejido celular subcutáneo para comprobar este diagnóstico. La anatomía patológica demostró las alteraciones propias de esta entidad: degeneración fibrinoide del tejido conjuntivo, mayor grosor y densidad aumentada del colágeno dérmico e infiltrado de células mononucleares (figuras 2 y 3).

Se recomendó la no utilización de medicamentos, y se coordinó con el departamento de fisioterapia del hospital William Soler, para la realización de ejercicios planificados para los músculos de la zona afectada. Después de un año de evolución la niña se mantiene en buen estado y libre de secuelas hasta el momento.

DISCUSION

La esclerodermia focal tiene como sinónimos frecuentes la de morfea, *morfea gutata*, esclerodermia lineal, esclerodermia en bandas, esclerodermia en *coup de sabre* y pertenece a las formas de esclerodermia llamadas exclusivamente cutáneas, donde existen además la esclerodermia lineal (*coup de sabre*) y las formas cutáneas con hemiatrofia.

Contrariamente a la forma generalizada, los cambios primarios en la morfea están confinados a la piel y tejido celular subcutáneo, aunque pudieran suceder cambios secundarios en músculos y huesos.

Sus manifestaciones clínicas se caracterizan por placas asimétricas de la piel y los tejidos subcutáneos. A veces presenta un patrón lineal similar a la distribución dérmica de los nervios periféricos y pueden aparecer primariamente a un lado del cuerpo. Al comienzo puede existir edema y eritema, o bien un aspecto brillante atrófico de la piel.

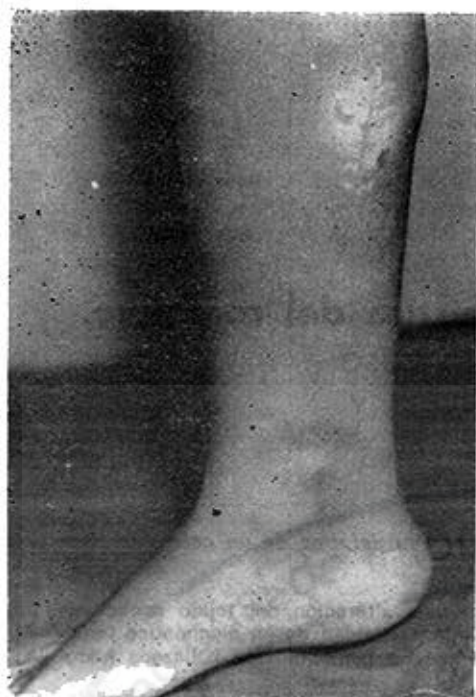

Figura 1.

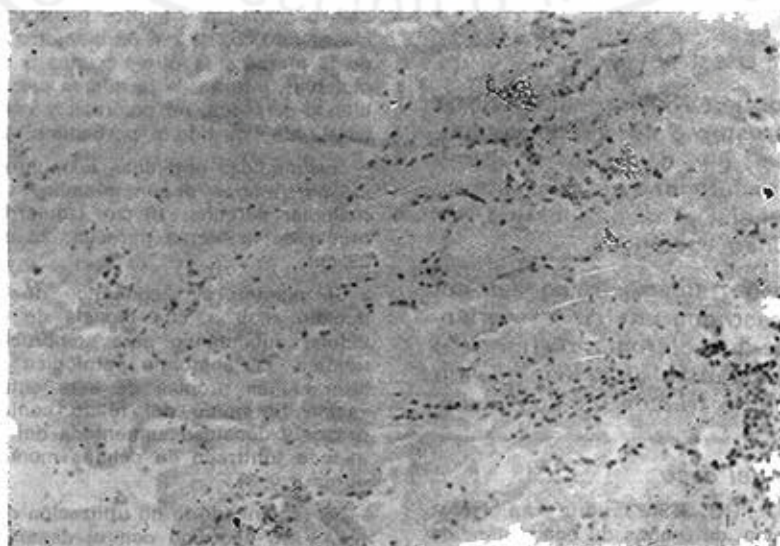


Figura 2.

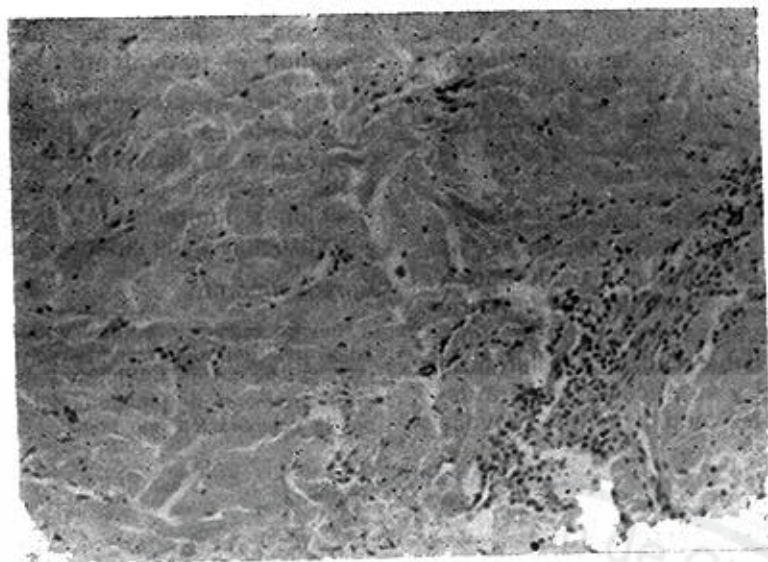


Figura 3.

dolor o sensación punzante. Al evolucionar la enfermedad, las lesiones cutáneas se induran, presentan bordes violáceos en ocasiones elevados y centros blanquecinos o amarillo céreo. Estas lesiones se agrandan hacia la periferia y pueden confluir y extenderse por gran parte del organismo o una extremidad. Puede existir extensa cicatrización o fibrosis que llevan a contracturas invalidantes.

En un estudio realizado por Chazen¹ en 19 pacientes, encontró que la frecuencia entre hembras y varones era de 3:1, coincidiendo con la literatura que señala una mayor frecuencia en las hembras. La edad de comienzo varió entre 2 semanas a 11,5 años, con un promedio de 5,5 años. El inicio de los síntomas en nuestra paciente a los 5 años de edad concuerda con lo informado en la literatura.

Aunque esta alteración se ha observado en madre e hijo², no parece existir predisposición familiar.

La biopsia de piel y tejido celular subcutáneo de nuestro caso se corresponde con la descripción realizada por Wagner⁴ como degeneración fibrinoide del tejido

conjuntivo y con la demostración de mayor grosor y densidad del colágeno dérmico con infiltrados perivasculares de células mononucleadas³. Por lo tanto, el diagnóstico positivo descansa en la clínica y el estudio histico, ya que los exámenes de laboratorio ofrecen pocos datos: la eritrosedimentación por lo general es normal, el factor reumatoideo y antinuclear pueden o no ser positivos.

Las pruebas que investigan *lupus* eritematoso son regularmente negativas. Otras investigaciones como los rayos X de tórax, esófago, intestino y el ECG, revelan lesiones solamente cuando existe la forma generalizada. En nuestra paciente todas estas investigaciones fueron negativas.

En cuanto al diagnóstico diferencial debe tenerse en cuenta otras entidades como la necrosis del tejido adiposo subcutáneo, la paniculitis no supurativa de Weber Christian, el esclerema de los adultos (*Bushke*).

El pronóstico de esta entidad generalmente es favorable. No obstante, debe tenerse en cuenta sus posibles secuelas por atrofia de tejidos y retracción invalidante de la zona afectada.

A través de más de un siglo ha quedado demostrado que las radiaciones, los esteroides, los salicilatos, la penicilamina, agentes quelantes, fármacos antipalúdicos o la resección quirúrgica, no proporcionan beneficio alguno.

El p-aminobenzoato potásico (POTABA)⁵ en dosis de 12 g diarios se ha empleado para combatir la esclerosis y promover el reblandecimiento y la regresión de las lesiones precoces. Su administración se debe realizar a lo largo de meses o años, y su eficacia no está demostrada. Este medicamento provoca

anorexia y náuseas que obligan a interrumpir el tratamiento.

De todo este arsenal terapéutico la fisioterapia es la única forma de tratamiento que ha demostrado ser útil para evitar o reducir las secuelas como retracciones, limitaciones del crecimiento y contracturas invalidantes.

Agradecimiento

Nuestro reconocimiento al doctor Osiris Curbelo, jefe del departamento de anatomía patológica del hospital William Soler, así como al departamento de fotografía del propio centro, por la colaboración que nos brindaron.

SUMMARY

Quintero, I. *Morphea: a clinical-histic expression of collagen. A case report.* Rev Cub Ped 51: 6, 1979.

A 6 year old girl with morphea, a connective tissue disease, is reported. The rareness of the affection and the need of an immediate diagnosis and a suitable treatment for preventing sequels are stressed. Histopathologic findings and differential diagnosis are commented.

RESUME

Quintero, I. *Morphée: expression clinico-tissulaire du collagène. Rapport d'un cas.* Rev Cub Ped 51: 6, 1979.

L'auteur présente le cas d'une patiente âgée de 6 ans, porteuse d'une altération du tissu conjonctif: morphée. Il faut souligner la basse fréquence de cette entité et le besoin d'en établir un diagnostic immédiat et un traitement adéquat pour éviter des séquelles. Les trouvailles histopathologiques sont commentées, ainsi que le diagnostic différentiel.

РЕЗЮМЕ

Кинтеро, И. Белая проказа: Белая проказа: клинкогистическое выражение коллагена. Информация одного случая. Rev Cub Ped 51: 6, 1979.

В настоящей работе представляется случай одной пациентки в возрасте 6 лет, с изменениями в соединительной ткани: белая проказа. Подчеркивается редкость случаев этой болезни и необходимость постановки раннего диагноза, а также проведения соответствующего лечения с целью избежания последствий, вызываемых этим поражением. Обсуждаются гистопатологические находки и дифференциальный диагноз.

BIBLIOGRAFIA

1. *Chazen, E. M. et al.* Focal sclerodermia. Report of 19 cases in children. *J Ped* 60: 385. 1962.
2. *Pons, P. A.* Medicina Interna. Tomo I. Pág. 219. 1a. Ed. Ediciones Toray, S. A., Barcelona, 1967.
3. *Nelson, W. E.* Tratado de Pediatría. Barcelona. Editorial Salvat, S.A., Tomo I 6ta. Ed., 1971. P. 531.
4. *Cooke, R. E.* Bases biológicas en la práctica pediátrica. Barcelona, Tomo I. Editores S.A. 1a. Ed. Salvat. 1970. P. 262.
5. *Pons, A. P. y otros.* Patología y clínica de las colagenosis. Barcelona. Ediciones Toray, S.A., 1a. Ed. 1967. Pág. 239.

Recibido: abril 10, 1979.

Aprobado: mayo 16, 1979.

