

Fisiopatología del shock por endotoxinas

Ponencia del Dr. MANUEL ROJO CONCEPCIÓN

Como establece *Robins*, los mecanismos por los cuales se produce el shock endotoxínico son aún muy confusos y discutibles. Pero hay ciertas teorías para explicar su desencadenamiento:

1) Las "endotoxinas" actúan sobre los vasos produciendo vasculitis a nivel de los capilares (capilaritis) produciéndose, por una parte, *liberación de sustancias tromboplásticas* por la íntima, que conduce a la microtrombosis y por otra parte, *una trasudación* hacia el espacio intersticial, que también favorecería la microtrombosis al producirse un espesamiento de la sangre. Todo ésto produciría *hipoxia celular* que daría lugar a *alteraciones metabólicas* profundas: acidosis intracelular, liberación de sustancias vaso-activas (con vasodilatación y estasis de los capilares que junto con las microtrombosis agravarían más la hipoxia), pérdida de potasio por las células, liberación de diversos metabolitos ácidos (lactiacidemia), etc. Se crearía así un verdadero círculo vicioso, con una hipoxia celular creciente y mayores alteraciones de los sistemas mitocondrial y lisosomal, hasta que los cambios son irreversibles, produciéndose la muerte de las células. Parece ser que el efecto vascular de la endotoxina es mediado por un factor sérico lábil (¿complemento?)

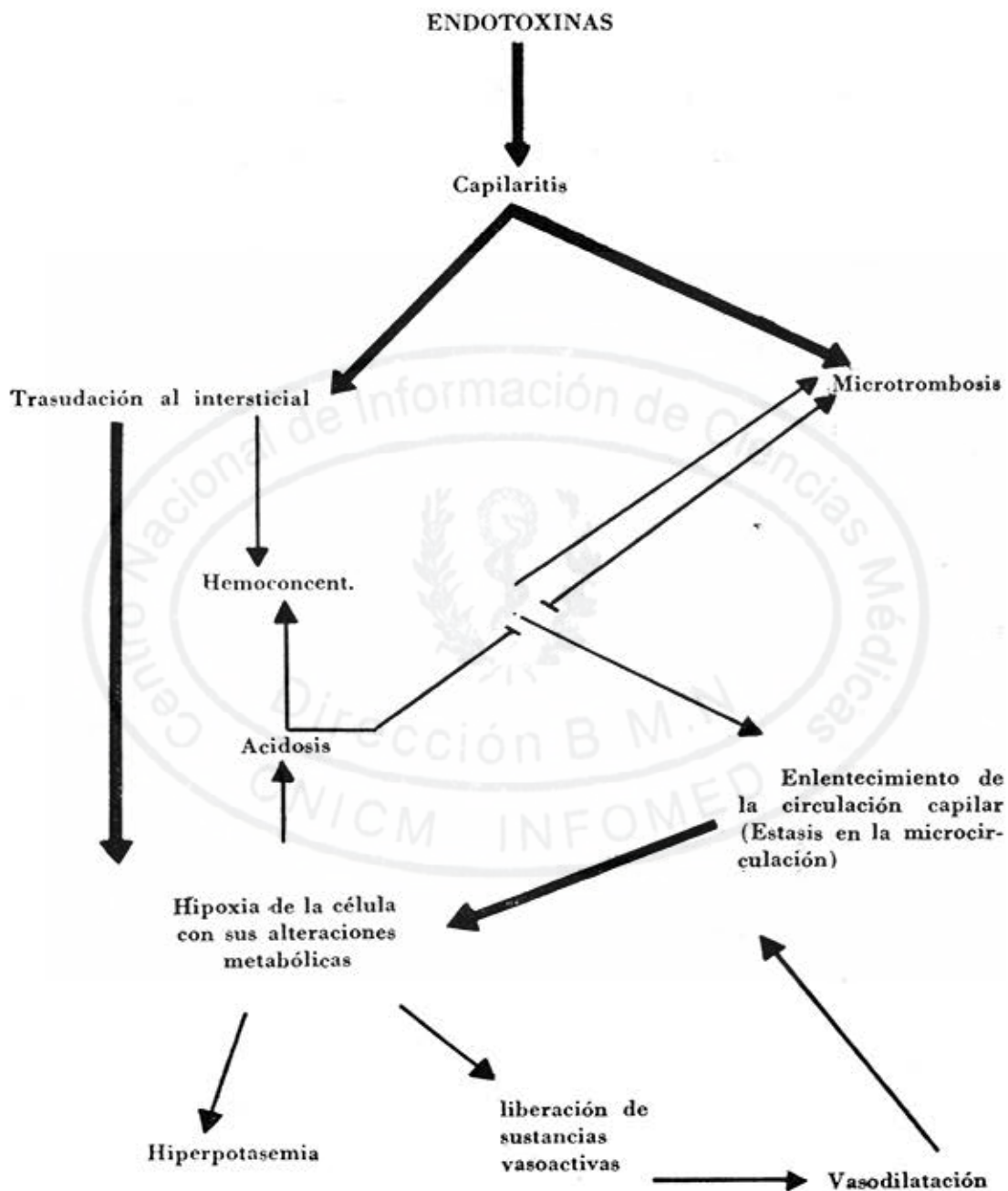
Para *Buch*, el mecanismo fisiopatológico fundamental del shock endotoxínico sería éste, o sea, la capilaritis con

la hipoxia tisular y todas sus consecuencias.

El mecanismo pudiera resumirse de esta manera: (Véase la pág. siguiente)

2) Las endotoxinas actuarían sobre los vasos periféricos alterando sus respuestas a las aminas presoras. Se ha visto que inyectadas en dosis capaces de producir shock en animales de experimentación, producen intensa constricción arteriolar y capilar *seguida en poco tiempo* de extrema y persistente dilatación, que trae por consiguiente enlentecimiento del flujo sanguíneo capilar, perdiendo las arteriolas y el esfínter pre-capilar su capacidad de responder a las catecolaminas, pero sí conservando esta propiedad las vénulas que se mantienen contraídas, aumentándose el estasis y la dilatación capilar, favoreciéndose las microtrombosis, la trasudación de plasma a los espacios intersticiales y la hipoxia celular. Esta última produce alteraciones metabólicas en las células con cambio del metabolismo aeróbico hacia el anaeróbico con liberación de radicales ácidos que conduce a la acidosis metabólica.

3) Según *Westphal*, las endotoxinas, fijándose a células receptoras afines darían lugar a la liberación de catecolaminas y además a la liberación de histamina, serotonina, derivados de adenosina y kininas, que son sustancias que producen vasodilatación intensa con un



fuerte aumento de la permeabilidad capilar, produciéndose estasis capilar y trasudación de líquido a los tejidos, con sus consecuencias de hipoxia celular, alteraciones metabólicas, etc.

4) Las endotoxinas se combinan con elementos formes de la sangre, posiblemente los leucocitos, produciendo un efecto simpaticomimético profundo, además de causar un aumento de las catecolaminas endógenas circulantes (*Littlehei* y colaboradores). Por otro lado, *Spink* ha demostrado que no son necesarias las catecolaminas circulantes para iniciar el shock endotoxínico, siendo el aumento inicial una respuesta protectora de la hipotensión, pues el efecto letal de las endotoxinas se aceleró en ausencia de dichas aminas. El papel preciso de éstas, en los últimos estudios estadios del shock endotoxínico requiere estudios cualitativos posteriores.

Del resultado de las diversas acciones de las endotoxinas resultará:

vasodilatación
microtrombosis
trasudación al intersticial
hipoxia celular
acidosis
hiperpotasemia

Las alteraciones en la microcirculación se producirán en todo el organismo pero particularmente en los pulmones y en el área esplácnica. Secundariamente producirán una disminución del

retorno venoso y a su vez una disminución del gasto cardíaco. De no ponerse coto a esta secuencia de eventos, si no se rompen los círculos viciosos que se crean, se llega a un estado de irreversibilidad, en que toda terapéutica fracasará, produciéndose la muerte.

En la figura 1 (que aparece en la página siguiente) se trata de resumir la fisiopatología del shock por endotoxinas recomendándose que se vaya estudiando por pasos y teniendo en cuenta lo anteriormente descrito.

Por último, para terminar la fisiopatología del shock, debemos hablar someramente del shock irreversible, que es aquel estadio en que a pesar de una terapéutica vigorosa y bien orientada, el paciente fallece y que se puede ver en cualquier tipo clínico de shock.

Cualquiera que sea la teoría que quiera explicar el estado irreversible (no detoxificación del V.D.M. "vaso depresor material" o ferritín por un S.R.F., que funciona inadecuadamente; daño cardíaco irreversible; o gran paso a la circulación de productos tóxicos de gérmenes Gram-negativos intestinales) lo cierto que la base de la irreversibilidad parece radicar en las lesiones celulares producidas durante el shock con liberación de "proteasas" de los lisosomas a la sangre y muerte de las células. En el niño se traduce por gran cianosis periférica, ausencia del pulso capilar, vómitos negruzcos, en borra de café, melenas o enterorragias, convulsiones, bradicardia extrema y anuria.

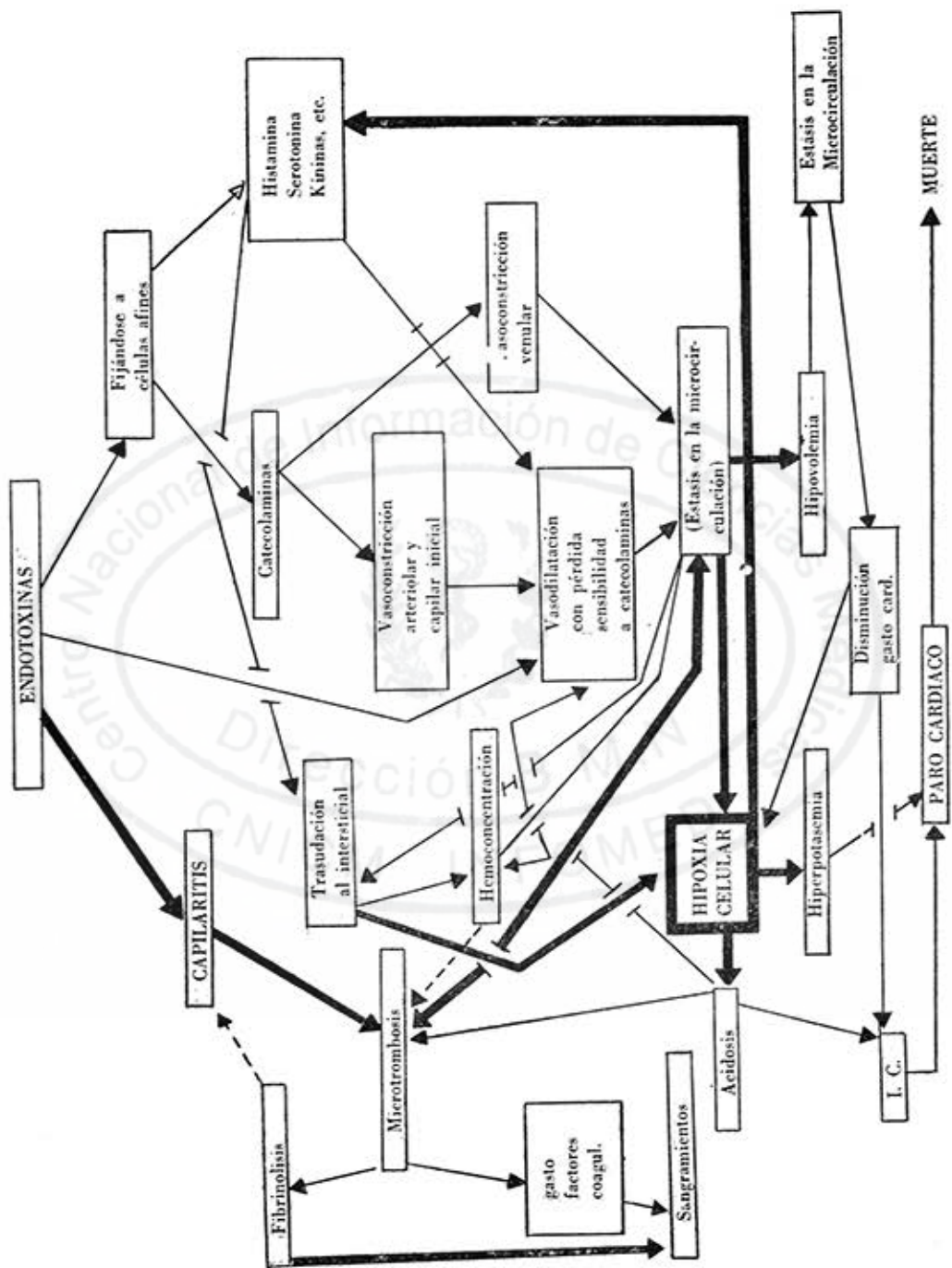


Fig. 1

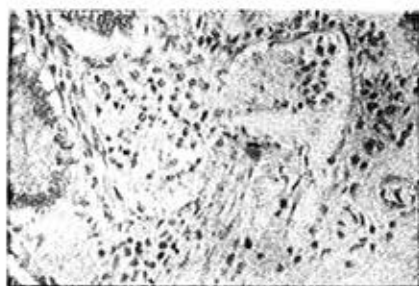


FIG. No. 1

Microtrombo fibrinohemático en una vénula a nivel de la submucosa del Colon.

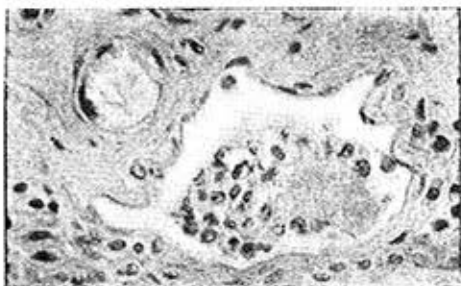


FIG. No. 2

Microtrombo fibrinohemático de la submucosa intestinal.

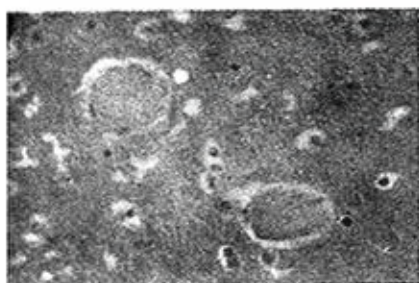


FIG. No. 3

Microtrombos fibrinohemático del encefalo. Obsérvese la homogenización y la continuidad con la pared de la arteriola.

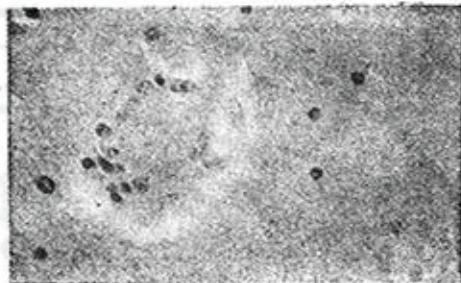


FIG. No. 4

Microtrombo fibrinohemático del encefalo con reacción de la pared del capilar, homogenización del microtrombo y oclusión total de su luz.

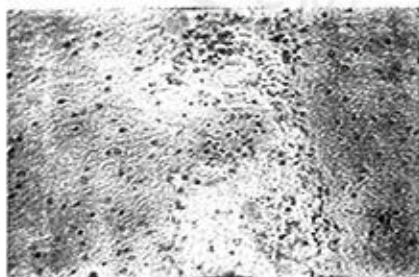


FIG. No. 5

Dilatación arteriolar con aglutinación de hemáties y microtrombo fibrinohemático del encefalo




FIG. No. 6

Microtrombo fibrinohemático a nivel de una arteriola del pulmón.

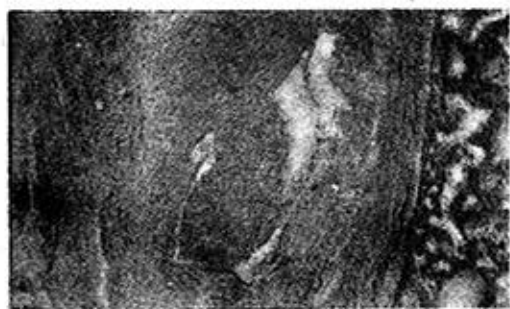

FIG. No. 7

Microtrombo fibrinoleucocitario organizado a la pared de una arteriola pulmonar.




FIG. No. 8

Hemorragia capilar con microtrombo fibrinohemático a nivel renal.

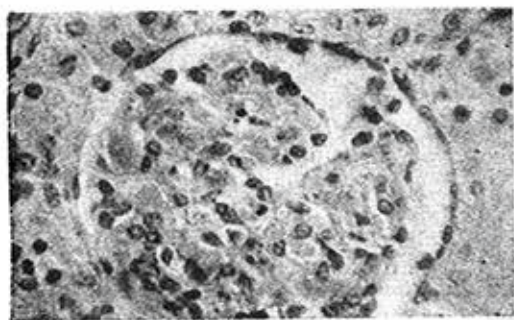


FIG. No. 9

Microtrombos fibrinohemático a nivel capilar y glomerular.




FIG. No 10

Hemorragia capilar a nivel de la suprarenal.

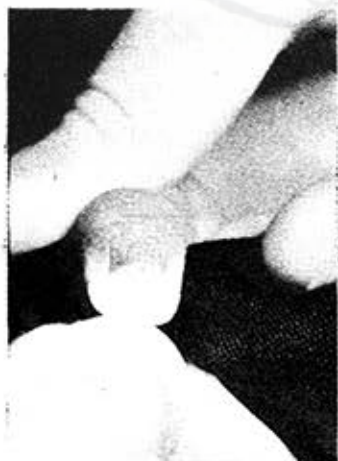

FIG. No. 11

Manera de determinar el pulso capilar.

En Fig. 11: compresión de la uña.

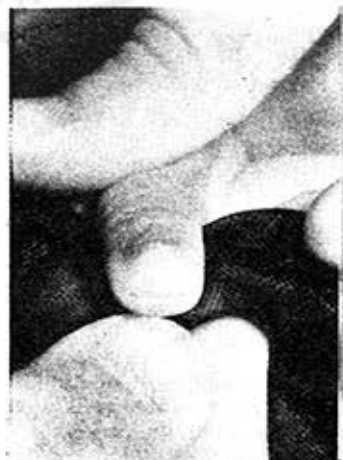

FIG. No. 12