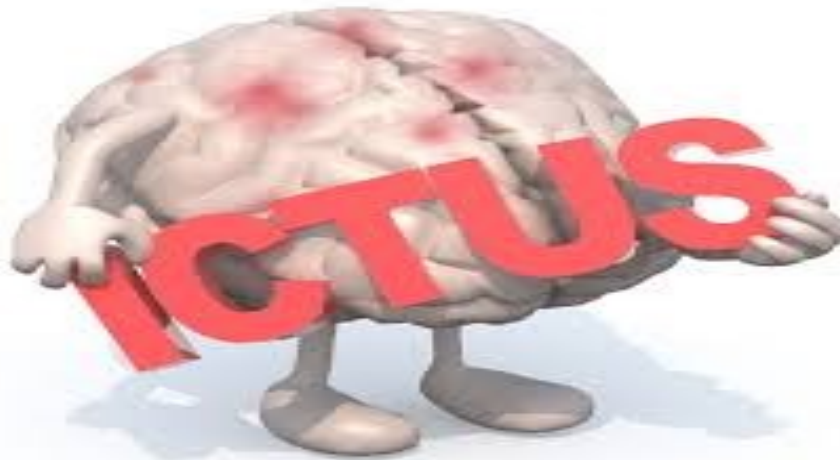



Las enfermedades cerebrovasculares (ECV) o ictus están ocasionadas por trastorno circulatorio agudo a nivel de los vasos cerebrales, y dan lugar a una alteración transitoria o definitiva de las regiones del encéfalo afectadas.

Se clasifican en dos tipos de ictus o ECV:

1. Ictus Isquémico representa aproximadamente más del 85% y ocurre como consecuencia de la oclusión aguda de vasos cerebrales, principalmente por presencia de trombos o embolismos, y puede ser a su vez:

—Global, dando lugar a lesiones difusas y que ocurren en situaciones

de parada cardiorrespiratoria, shock.

—Focal:

- Ataque isquémico transitorio (AIT), de instauración brusca y duración generalmente de menos de 24 horas.

- Efecto neurológico isquémico reversible (ENIR) de más de 24 horas y cuyo déficit neurológico no persiste más allá de 3 semanas.

- Infarto cerebral, que causa un déficit neurológico de más de 24 horas y que persiste después de 3 semanas de su instauración

- Ictus hemorrágicos, que son el resultado de la rotura de un vaso

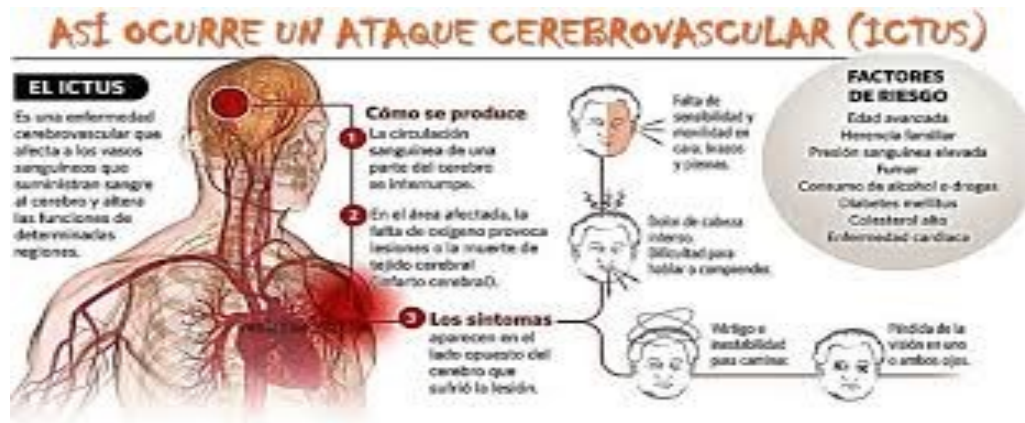cerebral y que pueden estar producidos por:

—Hemorragia cerebral, la que determina el ictus es la hemorragia intraparenquimatosas y el agente etiológico más importante es la hipertensión arterial.

—Hemorragia subaracnoidea que su apariencia clínica no es la de un ictus sino un cuadro caracterizado por cefalea intensa y signos meníngeos, acompañado o no de alteración de consciencia.

Tomado de: [Emergencias y catástrofes 2001; 2 \(3\)](#)

Principales factores de riesgo



“La hipertensión es uno de los principales factores de riesgo de enfermedad cardiovascular”

Las causas más importantes de cardiopatía y AVC son una dieta malsana, la inactividad física, el consumo de tabaco y el consumo nocivo de alcohol. Los efectos de los factores de riesgo comportamentales pueden manifestarse en las personas en forma de hipertensión arterial, hiperglucemia, hiperlipidemia y sobrepeso u obesidad. Estos "factores de riesgo intermedios", que pueden medirse en los centros de atención primaria, son indicativos de un aumento del riesgo de sufrir ataques cardíacos, accidentes cerebrovasculares, insuficiencia cardíaca y

otras complicaciones.

Está demostrado que el cese del consumo de tabaco, la reducción de la sal de la dieta, el consumo de frutas y hortalizas, la actividad física regular y la evitación del consumo nocivo de alcohol reducen el riesgo de ECV. Por otro lado, puede ser necesario prescribir un tratamiento farmacológico para la diabetes, la hipertensión o la hiperlipidemia, con el fin de reducir el riesgo cardiovascular y prevenir ataques cardíacos y accidentes cerebrovasculares. Las políticas sanitarias que crean entornos propicios para asegurar la aseguirili-

dad y disponibilidad de opciones saludables son esenciales para motivar a las personas para que adopten y mantengan comportamientos sanos.

También hay una serie de determinantes subyacentes de las enfermedades crónicas, es decir, "las causas de las causas", que son un reflejo de las principales fuerzas que rigen los cambios sociales, económicos y culturales: la globalización, la urbanización y el envejecimiento de la población. Otros determinantes de las ECV son la pobreza, el estrés y los factores hereditarios.

¿Cuáles son los síntomas comunes de las enfermedades cardiovasculares?

Síntomas de cardiopatía y AVC

La enfermedad subyacente de los vasos sanguíneos a menudo no suele presentar síntomas, y su primera manifestación puede ser un ataque al corazón o un AVC.

Los síntomas del ataque al corazón consisten en:

- dolor o molestias en el pecho,
- dolor o molestias en los brazos, hombro izquierdo, mandíbula o espalda.

Además puede haber dificultad para respirar, náuseas o

vómitos, mareos o desmayos, sudores fríos y palidez.

La dificultad para respirar, las náuseas y vómitos y el dolor en la mandíbula o la espalda son más frecuentes en las mujeres.

El síntoma más común del AVC es la pérdida súbita, generalmente unilateral, de fuerza muscular en los brazos, piernas o cara.

Otros síntomas consisten en:

- la aparición súbita, generalmente unilate-

ral, de entumecimiento en la cara, piernas o brazos;

- confusión, dificultad para hablar o comprender lo que se dice;
- problemas visuales en uno o ambos ojos;
- dificultad para caminar, mareos, pérdida de equilibrio o coordinación;
- dolor de cabeza intenso de causa desconocida; y
- debilidad o pérdida de conciencia.

OMS

Signos y Síntomas de ACV



Hemiparesia
Parálisis



Cefalea, confusión, vómitos



Inestabilidad
Alteración para hablar
Alteración de la vista



Pérdida del conocimiento, coma, muerte

Referencias Bibliográficas

- A**racil-Bolaños I, Prats-Sánchez L, Gómez -Ansón B, Querol-Gutiérrez L, Núñez-Marín F, Martí-Fàbregas J. Esclerosis concéntrica de Balo: una presentación que simula un ictus isquémico. Neurología [Internet]. 2017 [citado 23 jun 2017]; 32 (1). Disponible en: <http://www.sciencedirect.com/science/article/pii/S0213485315000614/pdf?md5=1929c0a85032482a8db9d03bc2b9ddf6&pid=1-s2.0-S0213485315000614-main.pdf>.
- A**vellaneda-Gómez C, Rodríguez Campello A, Giralte Steinhauer E, Gómez González A, Serra Martínez M, de Ceballos Cerrajería P, et al. Estudio descriptivo de los stroke mimics después de un estudio neurovascular completo. Neurología [Internet]. [citado 23 jun 2017]. Disponible en: <http://www.sciencedirect.com/science/article/pii/S0213485316302213/pdf?md5=f49d1f19c33cf614870ff003fb03f9b9&pid=1-s2.0-S0213485316302213-main.pdf>.
- C**ano LM, Cardona P, Quesada H, Lara B, Rubio F. Ictus isquémico en pacientes en tratamiento anticoagulante por vía oral. Neurología [Internet]. 2016 [citado 23 jun 2017]; 31(6). Disponible en: <http://www.elsevier.es/es-revista-neurologia-295-pdf-S0213485314002138-S300>.
- C**astilla-Guerra L, Fernández-Moreno MC, Rico-Corral MA. Colesterol e ictus: papel de los inhibidores de la proproteína convertasa subtilisina/kexina tipo 9. Neurología [Internet]. 2017 [citado 23 jun 2017]. Disponible en: <http://www.sciencedirect.com/science/article/pii/S0213485317301731/pdf?md5=dce63ab329b8f537d22efb8f15049ede&pid=1-s2.0-S0213485317301731-main.pdf>.
- C**ocho D, Sagales M, Cobo M, Homs I, Serra J, Pou M, et al. Reducción de la tasa de broncoaspiración con el test 2 volúmenes/3 texturas con pulsioximetría en una unidad de ictus. Neurología [Internet]. 2017 [citado 23 jun 2017]; 32(1). Disponible en: <http://www.sciencedirect.com/science/article/pii/S0213485314002680/pdf?md5=9238d7ed796f17cb940d3d0b836135ce&pid=1-s2.0-S0213485314002680-main.pdf>.
- C**respo Araico LA, Vera Lechuga R, Cruz-Culebras A, Matute Lozano C, de Felipe Mimblera A, Agüero Rabes P, et al. Tratamientos de reperfusión en el infarto cerebral agudo por disección de arterias cervicales. Neurología [Internet]. 2017 [citado 23 jun 2017]. Disponible en: <http://www.sciencedirect.com/science/article/pii/S0213485316302468/pdf?md5=415563cc44f4b4241de9cb8374a673b1&pid=1-s2.0-S0213485316302468-main.pdf>.

Cutiño Y, Rojas Fuentes J, Sánchez Lozano A, López Argüelles J, Verdecia Fraga R, Herrera Alonso D. Caracterización del ictus en el paciente longevo: una década de estudio. Revista Finlay [Internet]. 2016 [citado 23 jun 2017]; 6(3). Disponible en: <http://scieloprueba.sld.cu/pdf/rf/v6n3/rf07306.pdf>.

Fernandez-Menendez S, Garcia-Santiago R, Vega-Primo A, Gonzalez Nafria N, Lara-Lezama LB, Redondo-Robles L, et al. Arritmias cardiacas en la unidad de ictus: analisis de los datos de la monitorizacion cardiaca. Neurologia [Internet]. 2016 Jun [citado 23 jun 2017]; 31(5). Disponible en: <http://www.elsevier.es/es-revista-neurologia-295-pdf-S0213485315000651-S300>.

Fernández-Pérez MD, Maestre-Moreno JF. En la trombólisis del ictus el «efecto 3 horas» es procrastinación. Neurología [Internet]. 2017 [citado 23 jun 2017]; 32(4). Disponible en: <http://www.sciencedirect.com/science/article/pii/S0213485315001711/pdf?md5=7280ed9835ca034270aed7bfa4139d44&pid=1-s2.0-S0213485315001711-main.pdf>.

García-Cabo C, Fernández-Domínguez J, García-Rodríguez R, Mateos Marcos V. Síndrome de Alicia en el País de las Maravillas como primera y única manifestación de un ictus isquémico. Neurología [Internet]. 2017 [citado 23 jun 2017]. Disponible en: <http://www.sciencedirect.com/science/article/pii/S0213485316302419/pdf?md5=dfb797ff6e6bb50c8f84d19e9d86>

[7e82&pid=1-s2.0-S0213485316302419-main.pdf](http://www.sciencedirect.com/science/article/pii/S0213485316302419-main.pdf).

González Díaz ME, Morales Aguiar DR. La enfermedad periodontal, ¿un factor de riesgo más para el infarto cerebral isquémico aterotrombótico? (Spanish). Revista Cubana de Medicina General Integral [Internet]. 2016 [citado 23 jun 2017]; 32(1). Disponible en: <http://web.b.ebscohost.com/ehost/pdfviewer/pdfviewer?sid=72c36fd8-f68f-49ce-8b1f-7e9bcaa665a7%40sessionmgr102&vid=1&hid=102>.

Hernández Medrano I, Guillán M, Masjuan J, Alonso Cánovas A, Gogorceña MA. Fiabilidad del conjunto mínimo básico de datos en el diagnóstico de la enfermedad cerebrovascular. Neurología [Internet]. 2017 [citado 23 jun 2017]; 32(2). Disponible en: <http://www.sciencedirect.com/science/article/pii/S021348531500002X/pdf?md5=cf9ed377159efeb396ae7a98e5e09e45&pid=1-s2.0-S021348531500002X-main.pdf>.

Hornero F. El talón de Aquiles de la cirugía coronaria: el ictus postoperatorio. Cirugía Cardiovascular [Internet]. 2017 [citado 23 jun 2017]; 24(3). Disponible en: <http://www.sciencedirect.com/science/article/pii/S1134009617300633/pdf?md5=f2e508aff891ca37191e63f2f137c386&pid=1-s2.0-S1134009617300633-main.pdf>.

Hwong WY, Bots ML, Selvarajah S, Kappele LJ, Abdul Aziz Z, Sidek NN, et al. Use of a Diagnostic Score to Prioritize Computed Tomographic (CT) Imaging for Patients Suspected of Ischemic Stroke Who May Benefit from Thrombolytic Therapy. PLoS One [Internet]. 2016 [citado 23 jun 2017]; 11(10). Disponible en: <https://www.ncbi.nlm.nih.gov/pmc/articles/PMC5074585/pdf/pone.0165330.pdf>.

Krishnan K, Scutt P, Woodhouse L, Adami A, Becker JL, Cala LA, et al. Continuing versus Stopping Prestroke Antihypertensive Therapy in Acute Intracerebral Hemorrhage: A Subgroup Analysis of the Efficacy of Nitric Oxide in Stroke Trial. Journal of stroke and cerebrovascular diseases : the official journal of National Stroke Association [Internet]. 2016 [citado 23 jun 2017]; 25(5). Disponible en: <https://www.ncbi.nlm.nih.gov/pmc/articles/PMC4851456/>.

López ABV. Las secuelas invisibles del ictus. Rehabilitación [Internet]. 2017 [citado 23 jun 2017]; 51(2). Disponible en: https://www.clinicalkey.es/service/content/pdf/watermarked/1-s2.0-S0048712016300123.pdf?locale=es_ES.

López Ruiz R, Quintas S, Largo P, de Toledo M, Carreras MT, Gago-Veiga A, et al. Utilidad de la tomografía computarizada cerebral multiparamétrica en el diagnóstico diferencial de patología comicial en el código ictus. Estudio preliminar. Neurología [Internet]. 2017 [citado 23 jun 2017]. Disponible en: <http://www.sciencedirect.com/science/article/pii/S0213485316302390/pdffft?md5=f47b6c78d9a0be2cd0b94f282d887e52&pid=1-s2.0-S0213485316302390-main.pdf>.

Ma H, Guo ZN, Liu J, Xing Y, Zhao R, Yang Y. Temporal Course of Dynamic Cerebral Autoregulation in Patients With Intracerebral Hemorrhage. Stroke [Internet]. 2016 [citado 23 jun 2017]; 47(3). Disponible en: <http://stroke.ahajournals.org/content/47/3/674.full.pdf?download=true>.

Martínez Rivas A, Suárez Quesada A, Espinosa Santisteban Y, Moreno Torres Jn, Morejón Giraldoni A. Enfermedad que simula un ictus: a propósito de un caso. Revista Finlay [Internet]. 2016 [citado 23 jun 2017]; 6(1). Disponible en: <http://scieloprueba.sld.cu/pdf/rf/v6n1/rf10106.pdf>.

Mesa Barrera Y, Fernández Concepción O, Hernández Rodríguez T, Parada Barroso Y. Calidad de vida en pacientes sobrevivientes a un ictus al año de seguimiento. MediSur [Internet]. 2016 [citado 23 jun 2017]; 14(5). Disponible en: <http://scieloprueba.sld.cu/pdf/ms/v14n5/ms07514.pdf>

Mesa Barrera Y, Fernández Concepción O, Hernández Rodríguez TE, Parada Barroso Y. Calidad de vida en pacientes post-ictus: factores determinantes desde la fase aguda. Revista Habanera de Ciencias Médicas [Internet]. 2016 [citado 23 jun 2017]; 15(4). Disponible en: <http://scieloprueba.sld.cu/pdf/rhcm/v15n4/rhcm04416.pdf>.

Monge-Pereira E, Molina-Rueda F, Rivas-Montero FM, Ibáñez J, Serrano JI, Alguacil-Diego IM, et al. Electroencefalografía como método de evaluación tras un ictus. Una revisión actualizada. Neurología [Internet]. 2017 [citado 23 jun 2017]; 32(1). Disponible en: <http://www.sciencedirect.com/science/article/pii/S0213485314001650/pdf?md5=099b0b5180282aa06895c10bac11f078&pid=1-s2.0-S0213485314001650-main.pdf>.

Narvaez Muñoz AF, Granda Bauza A, Sierra Quiroga J, Adrio Nazar B, Reija Lopez L. Endocarditis aórtica y pulmonar complicada con ictus hemorrágico: ¿cuál es el tiempo quirúrgico ideal? Cirugía Cardiovascular [Internet]. 2016 [citado 23 jun 2017]; 23(5). Disponible en: <http://www.sciencedirect.com/science/article/pii/S1134009615002235/pdf?md5=ecb40cb3a6d80d540c465cc75316ac81&pid=1-s2.0-S1134009615002235-main.pdf>.

Navarro Soler IM, Ignacio García E, Masjuan Vallejo J, Gállego Culleré J, Mira Solves JJ. Conjunto de indicadores de calidad asistencial en el abordaje del ictus. Neurología [Internet]. 2017 [citado 23 jun 2017]. Disponible en: <http://www.sciencedirect.com/science/article/pii/S0213485317301962/pdf?md5=aea81d206de0a4cef7d57a51c6b1feb0&pid=1-s2.0-S0213485317301962-main.pdf>.

Oses M, Cubillos-del Toro L, Alcázar A, Herranz A. Tendinitis del tendón largo del cuello: un imitador inusual del ictus isquémico. Neurología [Internet]. 2016 [citado 23 jun 2017]. Disponible en: <http://www.sciencedirect.com/science/article/pii/S0213485316302018/pdf?md5=5796f710d60e4b049bb213016a770ed5&pid=1-s2.0-S0213485316302018-main.pdf>.

Ostolaza M, Abudarham J, Dilascio S, Drault-Boedo E, Gallo S, Garcete A, et al. Herramientas de evaluación del uso fino de la mano y uso de la mano y el brazo en sujetos con secuela de ictus: revisión sistemática. Rev Neuro [Internet]. 2017 [citado 23 jun 2017]; 64(7). Disponible en: https://www.researchgate.net/profile/Alejandro-Mendelevich2/publication/316141163_Hand_fine_motor_skills_and_use_of_both_hand_and_arm_in_subjects_after_a_stroke_a_systematic_review/links/58f212aeaca27289c2166fd0/Hand-fine-motor-skills-and-use-of-both-hand-and-arm-in-subjects-after-a-stroke-a-systematic-review.pdf

Oyanguren B, Segoviano R, Alegría E, Besada E, González-Salaices M, Eimil-Ortiz M, et al. Ictus criptogénico en un paciente joven con cardiopatía y fallo renal. Rev Neurol [Internet]. 2017 [citado 23 jun 2017]; 64(10). Disponible en: https://www.researchgate.net/profile/Eduardo-Alegria-Barrero/publication/317056867_Cryptogenic_stroke_in_a_young_patient_with_heart_disease_and_kidney_failure/links/59234bb3458515e3d4098bbb/Cryptogenic-stroke-in-a-young-patient-with-heart-disease-and-kidney-failure.pdf.

Ramirez-Moreno JM, Alonso-Gonzalez R, Peral Pacheco D, Millan-Nunez MV, Roa-Montero A, Constantino-Silva AB, et al. Impacto del nivel socioeconómico en el conocimiento del ictus de la población general: un gradiente de desigualdad social. *Neurología* [Internet]. 2016 [citado 23 jun 2017]; 31(1). Disponible en: <http://www.elsevier.es/es-revista-neurologia-295-pdf-S0213485314001443-S300>.

Ramírez-Moreno JM, Trinidad-Ruiz M, Ceberrino D, Fernández de Alarcón L. Trombectomía mecánica en un ictus isquémico debido a embolia cerebral cálcica. *Neurología* [Internet]. 2017 [citado 23 jun 2017]; 32(4). Disponible en: <http://www.sciencedirect.com/science/article/pii/S0213485315001656/pdf?md5=e8de5cfc927a4dbf019efde7e2cc9c73&pid=1-s2.0-S0213485315001656-main.pdf>.

Romero Sevilla R, Portilla Cuenca JC, Lopez Espuela F, Redondo Penas I, Bragado Trigo I, Yerga Lorenzana B, et al. Un sistema organizado de atención al ictus evita diferencias en la evolución de los pacientes en relación con el momento de su ingreso en una unidad de ictus. *Neurología* [Internet]. 2016 Apr [citado 23 jun 2017]; 31(3). Disponible en: <http://www.elsevier.es/es-revista-neurologia-295-pdf-S0213485315001863-S300>.

Sánchez-Larsen Á, García-García J, Ayo-Martín O, Hernández-Fernández F, Díaz-Maroto I, Fernández-Díaz E, et al. ¿Se ha producido un cambio en la etiología del ictus isquémico en las últimas décadas? Análisis y comparación de una base de datos de ictus actual frente a las históricas. *Neurología* [Internet]. 2016 [citado 23 jun 2017]. Disponible en: <http://www.sciencedirect.com/science/article/pii/S0213485317301019/pdf?md5=68db89f41721cb2b0261c73d4a0fc57e&pid=1-s2.0-S0213485317301019-main.pdf>.

www.sciencedirect.com/science/article/pii/S0213485316301682/pdf?md5=d90bd18dd04921b5275628f07e320ae4&pid=1-s2.0-S0213485316301682-main.pdf.

Tamayo-Ojeda C, Parellada-Esquius N, Salvador-González B, Oriol-Torón PÁ, Rodríguez-Garrido MD, Muñoz-Segura D. Seguimiento de las recomendaciones en prevención secundaria cerebrovascular en atención primaria. *Atención Primaria* [Internet]. 2017 [citado 23 jun 2017]; 49(6). Disponible en: <http://www.sciencedirect.com/science/article/pii/S0212656716305625/pdf?md5=e92c084bd3b0e0414bbfedae3b6c4395&pid=1-s2.0-S0212656716305625-main.pdf>.

Toledo Hernández JM, Toledo Guillan EM, Quesada Leyva L, López Corderí D. Comportamiento de los factores de riesgo modificables después del primer evento agudo de la enfermedad cerebrovascular. *Revista Archivo Médico de Camagüey* [Internet]. 2016 [citado 23 jun 2017]; 20(5). Disponible en: <http://scieloprueba.sld.cu/pdf/amc/v20n5/amc080516.pdf>.

Urbanos Núñez AA, Barragán Martínez D, Torregrosa Martínez MH, Martínez Salío A. Código ictus en paciente portador de dispositivo de asistencia ventricular externa. *Neurología* [Internet]. 2017 [citado 23 jun 2017]. Disponible en: <http://www.sciencedirect.com/science/article/pii/S0213485317301019/pdf?md5=68db89f41721cb2b0261c73d4a0fc57e&pid=1-s2.0-S0213485317301019-main.pdf>.

Valcárcel-Nazco C, Alonso-Modino D, Montón-Álvarez F, Sabatel-Hernández R, Pastor-Santoveña MS, Mesa-Blanco P, et al. Grandes variaciones en la utilización de pruebas por imagen en el diagnóstico y seguimiento de los pacientes con ictus. *Neurología* [Internet]. 2017 [citado 23 jun 2017]. Disponible en: <http://www.sciencedirect.com/science/article/pii/S0213485317301366/pdf?md5=ec8ee25d36d05f00ac7a5cd72f78c950&pid=1-s2.0-S0213485317301366-main.pdf>.

Vargas Fernández D, Luis Miranda J, Fernández Cué L, Jiménez Castro M, Clemente Jaime I. Factores de riesgo y etiologías del infarto cerebral en pacientes entre 20 y 55 años. (Spanish). *Revista Cubana de Investigaciones Biomédicas* [Internet]. 2016 [citado 23 jun 2017]; 35(4). Disponible en: <http://web.b.ebscohost.com/ehost/pdfviewer/pdfviewer?sid=de4f220f-bc83-4c43-94ac-bd1141813c4e%40sessionmgr101&vid=1&hid=102>.

Vicente-Pascual M, Zamora-Martínez C, Amaro-Delgado S. Ictus isquémico como evento predecesor de brote de púrpura trombótica trombocitopénica. *Neurología* [Internet]. 2017 [citado 23 jun 2017]. Disponible en: <http://www.sciencedirect.com/science/article/pii/S0213485317301068/pdf?md5=764998849dadd33946d2f8b9bdd11bae&pid=1-s2.0-S0213485317301068-main.pdf>.

Vinas-Diz S, Sobrido-Prieto M. Realidad virtual con fines terapéuticos en pacientes con ictus: revisión sistemática. *Neurología* [Internet]. 2016 [citado 23 jun 2017]; 31(4). Disponible en: <http://www.elsevier.es/es-revista-neurologia-295-pdf-S0213485315001632-S300>

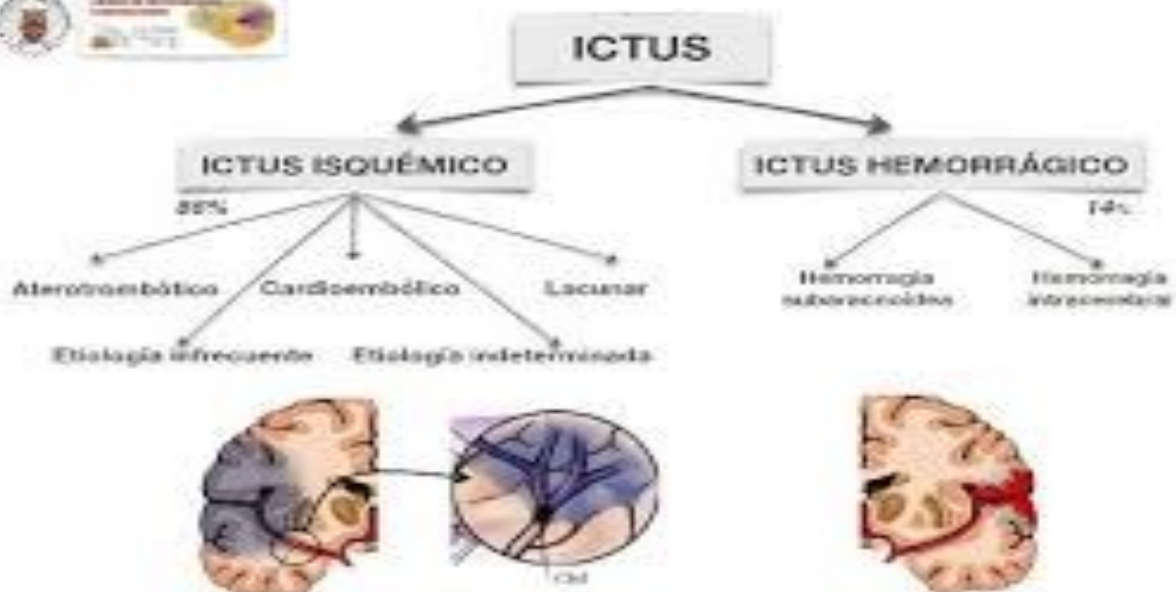
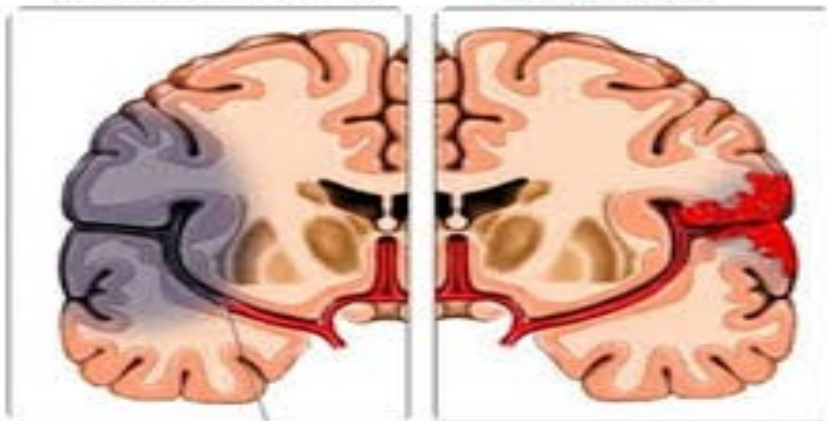
Wang Z, Song W-Q, Wang L. Application of noninvasive brain stimulation for post-stroke dysphagia rehabilitation. *The Kaohsiung Journal of Medical Sciences* [Internet]. 2017 [citado 23 jun 2017]; 33(2). Disponible en: <http://www.sciencedirect.com/science/article/pii/S1607551X16304466/pdf?md5=83320b65517f5b52be36dcdb9a79ff13&pid=1-s2.0-S1607551X16304466-main.pdf>.

Yu X, Yuan L. Prominence of Medullary Veins on Susceptibility-Weighted Images Provides Prognostic Information in Patients with Subacute Stroke. *American Journal of Neuroradiology* [Internet]. 2016 [citado 23 jun 2017]; 37(3). Disponible en: <http://www.ajnr.org/content/ajnr/37/3/423.full.pdf>.

Tipos de ataques cerebrales

Isquemia (infarto)

Hemorragia



BASES DE DATOS Y SITIOS CONSULTADOS



ScienceDirect

ELSEVIER



ClinicalKey®

DESCRIPTORES

DeCS

ACCIDENTE CEREBROVASCULAR

MeSH

STROKE

Límites:

Fecha de publicación: 2016 - 2017

Idiomas:

Español/Inglés/

Publicaciones académicas (arbitradas)

Texto completo: PDF/Html

Elaborado por

**Grupo Gestión de Información en Salud
Centro Provincial Información de Ciencias
Médicas**

Camagüey, 2017

<http://www.sld.cu/sitios/cpicm-cmw/>