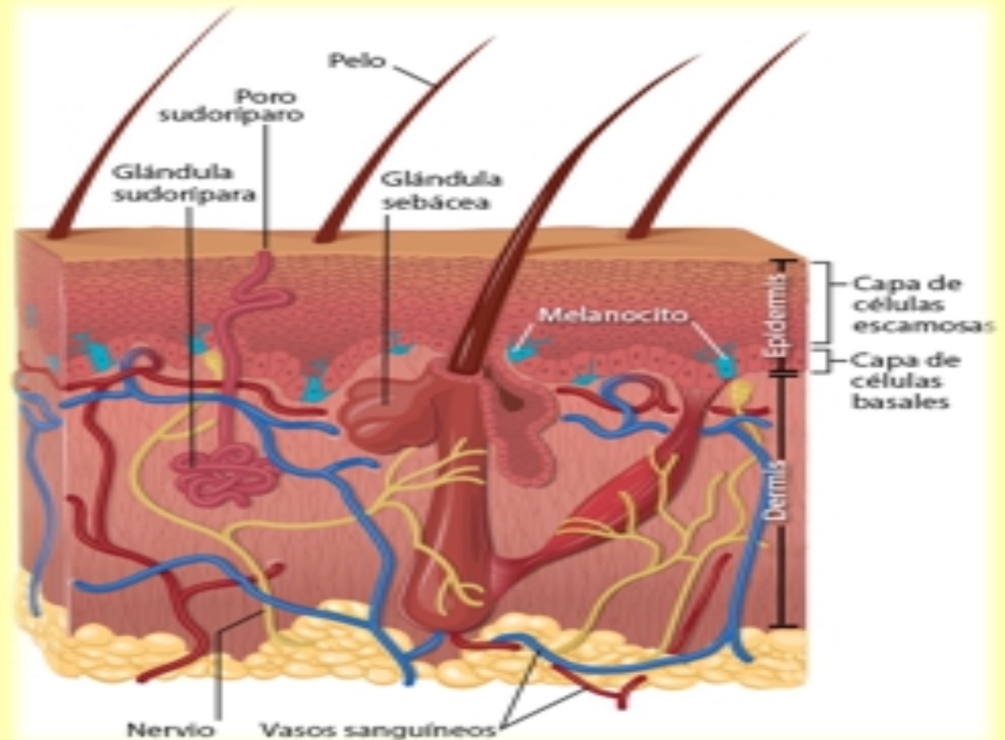


Boletín Bibliográfico

Junio 2016

Cáncer de piel



Puntos de interés especial:

- Factores de riesgo
- Síntomas
- Tipos de cáncer

El carcinoma de células basales comienza en la capa de las células basales de la piel. El carcinoma de células escamosas comienza en la capa de las células escamosas de la piel. El melanoma comienza en los melanocitos, los cuales son las células que producen melamina, el pigmento que le da color a la piel.

Hay varios tipos diferentes de cáncer de piel. Los cánceres de células escamosas y de células basales de la piel a veces se llaman cánceres de piel no melanomatosos. El cáncer de piel no melanomatoso suele responder al tratamiento y se extiende a otras partes del cuerpo con poca frecuencia. El melanoma es más agresivo que la mayoría de los otros tipos de cáncer de piel. Si no se

diagnostica a tiempo, es probable que invada los tejidos cercanos y se disemine a otras partes del cuerpo. El número de casos de melanoma está aumentando cada año. Solo 2% de todos los cánceres de piel son melanomas, pero causa la mayoría de las muertes por cáncer de piel.

[Instituto Nacional del Cáncer](#)

¿Cuáles son los factores de riesgo del cáncer de

Las personas con ciertos factores de riesgo tienen más probabilidad que otras de contraer cáncer de piel.

Los factores de riesgo varían de acuerdo al tipo de cáncer de piel, pero entre los factores generales de riesgo se incluyen:

- Piel clara.
- Antecedentes familiares de cáncer de piel.
- Antecedentes personales de cáncer de piel.
- Exposición al sol debido al trabajo o a las actividades recreativas.

- Antecedentes de quemaduras de sol, en especial, durante la infancia.

- Antecedentes de bronceado en camas solares.

- Piel que fácilmente se quema, enrojece o le salen pecas o que bajo el sol se siente adolorida.

- Ojos azules o verdes.

- Cabello rubio o pelirrojo.

- Cierta tipo de lunares o numerosos lunares.

“Los tipos menos frecuentes de cáncer de piel son el carcinoma de células de Merkel, el linfoma cutáneo y el sarcoma de Kaposi “

¿Cuáles son los síntomas del cáncer de piel?

Un cambio en la piel es el signo más común de cáncer de piel. Estos cambios pueden ser una lesión nueva que le salió en la piel, una llaga que no cicatriza o un cambio en un lunar. No todos los cánceres de piel se ven iguales.

Una forma fácil de recordar los signos de melanoma es recordar las primeras letras del abecedario.

La "A" representa asimetría. ¿El lunar o la mancha tiene forma irregular con dos partes que se ven muy diferentes?

La "B" representa bordes. ¿Los bordes son irregulares o dentados?

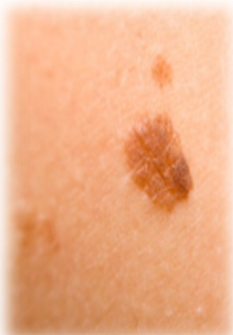La "C" representa color. ¿El color es disparejo?

La "D" representa diámetro. ¿El lunar o la mancha es más

grande que una arveja?

La "E" representa evolución. ¿El lunar o la mancha ha cambiado o evolucionado en las últimas semanas o en los últimos meses?

[CDC](#)



Referencias Bibliográficas

Acuña Aguilarte PM, Renó Céspedes JS, Torres LC, Álvarez Rivero MB, Pérez JM. Fotoeducación para cuidadores de niños y adolescentes cubanos con alto riesgo de cáncer cutáneo. Revista de Ciencias Médicas de La Habana [Internet]. 2015 [citado 6 jun 2016]; 21(1). Disponible en: <http://revcmhabana.sld.cu/index.php/rcmh/article/view/705/1156>

Benhiba H, Hassam B. [Fibromyxoid sarcoma of unusual location]. The Pan African medical journal [Internet]. 2015 [citado 8 jun 2016]; 21. Disponible en: <http://www.panafrican-med-journal.com/content/article/21/92/pdf/92.pdf>

Camargo L, García-Perdomo HA. Gangrena de Fournier: revisión de factores determinantes de mortalidad. Revista Chilena de Cirugía [Internet]. 2016 [citado 6 jun 2016]; 68(3). Disponible en: http://ac.els-cdn.com/S0379389316000181/1-s2.0-S0379389316000181-main.pdf?_tid=89d45454-2e42-11e6-8c8c-0000aacb35f&acdnt=1465477579_1c2a1911cd84db0276d6ec4e2fa4682a

Canisto FA, Peragallo AA. Melanoma en la región de cabeza y cuello. Anales de la Facultad de Medicina [Internet]. 2015 [citado 8 jun 2016]; 76(2). Disponible en: <http://revistasinvestigacion.unmsm.edu.pe/index.php/anales/article/view/11146/10092>.

Castañeda Gameros P, Téllez JE. El cáncer de piel, un problema actual. Revista de la Facultad de Medicina de la UNAM [Internet]. 2016 [citado 6 jun 2016]; 59(2). Disponible en: <http://web.a.ebscohost.com/ehost/pdfviewer/pdfviewer?sid=af504b68-3d69-440d-bfe1-6c01c55bf827%40sessionmgr4003&vid=1&hid=4101>

Cengiz FP, Cengiz AB, Emiroglu N, Comert E, Wellenhof RH. Dermoscopic and clinical features of head and neck melanoma. Anais Brasileiros de Dermatologia [Internet]. 2015 [citado 8 jun 2016]; 90(4). Disponible en: <http://www.scielo.br/pdf/abd/v90n4/0365-0596-abd-90-04-0488.pdf>

Coban DT, Erol MK, Suren D, Tutus B. Primary cutaneous adenoid cystic carcinoma of the eyelid and literature review. Arquivos Brasileiros de Oftalmologia [Internet]. 2015 [citado 8 jun 2016]; 78(5). Disponible en: <http://www.scielo.br/pdf/abo/v78n5/0004-2749-abo-78-05-0323.pdf>

Corrêa MdP. Solar ultraviolet radiation: properties, characteristics and amounts observed in Brazil and South America. Anais Brasileiros de Dermatologia [Internet]. 2015 [citado 8 jun 2016]; 90(3). Disponible en: <http://www.scielo.br/pdf/abd/v90n3/0365-0596-abd-90-03-0297.pdf>

Creytens D, Ferdinande L, Van Dorpe J. Histopathologically malignant solitary fibrous tumor of the skin: a report of an unusual case. Journal of Cutaneous Pathology [Internet]. 2016 [citado 6 jun 2016]; 43(7). Disponible en: <http://onlinelibrary.wiley.com/doi/10.1111/cup.12702/pdf>

De Giorgi V, Savarese I, D'Errico A, Gori A, Papi F, Grazzini M, et al. Teledermoscopy for skin cancer screening. Journal of the European Academy of Dermatology and Venereology [Internet]. 2016 [citado 6 jun 2016]. Disponible en: <http://onlinelibrary.wiley.com/doi/10.1111/jdv.13731/pdf>

Referencias Bibliográficas

Díaz-Corpas T, MM-S-V, NRF, AFP, AM-V, EJ-C. Carcinoma epidermoide cutáneo: definición de sus características clínico-patológicas y factores de riesgo asociados en un estudio observacional de 118 pacientes. Actas dermosifiliograficas [Internet]. 2015 [citado 8 jun 2016]; 106(10). Disponible en: https://www.clinicalkey.es/service/content/pdf/watermarked/1-s2.0-S0001731015002884.pdf?locale=es_ES

Faizal M. Cirugía micrográfica de Mohs. Tratamiento de los tumores malignos cutáneos de alta agresividad y complejidad. Medicina [Internet]. 2016 [citado 6 jun 2016]; 38(1). Disponible en: <http://revistamedicina.net/ojsanm/index.php/Revistamedicina/article/download/112-6/1053>

Gallegos-Hernández JF, Martínez-Méndez MÁ, Ábrego-Vázquez JA, Hernández-Sanjuan M, Minauro-Muñoz GG, Ortiz-Maldonado AL. Características clínicas de los tumores malignos originados en el pabellón auricular. Cirugia y Cirujanos [Internet]. 2015 [citado 8 jun 2016]; 83(6). Disponible en: <http://eds.a.ebscohost.com/eds/pdfviewer/pdfviewer?sid=476fc86f-4457-4b44-a5a2-85f1d0cead88%40sessionmgr4002&vid=1&hid=4111>

Gallegos-Hernández JF, Ortiz-Maldonado AL, Minauro-Muñoz GG, Arias-Ceballos H, Hernández-Sanjuan M. Dermatoscopia en melanoma cutáneo. Cirugía y Cirujanos [Internet]. 2015 [citado 6 jun 2016]; 83(2). Disponible en: http://ac.els-cdn.com/S0009741115000055/1-s2.0-S0009741115000055-main.pdf?tid=bd46a7c2-2e49-11e6-afa1-00000aab0f26&acdnat=1465480672_d6be9dc6c3b70ffc2ee1649b2f071cd

Guebenlian C, JM, Agorio C. Lesión tumoral pigmentada y vascular en piel no fotoexpuesta. Actas dermosifiliograficas [Internet]. 2016 [citado 6 jun 2016]; 107(5). Disponible en: https://www.clinicalkey.es/service/content/pdf/watermarked/1-s2.0-S0001731015004901.pdf?locale=es_ES

Iranzo CC, Rubia-Ortí JEDL, Castillo SS, Firmino-Canhoto J. Lesões cutâneas malignas e pré-malignas: conhecimentos, hábitos e campanhas de prevenção solar. Acta Paulista de Enfermagem [Internet]. 2015 [citado 8 jun 2016]; 28(1). Disponible en: http://www.scielo.br/pdf/ape/v28n1/en_1982-0194-ape-028-001-0002.pdf

Junco Bonet M, Betancourt Betancourt G, Machado Garcia JL, Larquin Comet JI. Micosis fungoide en estadio tumoral: presentación de un caso. Revista Archivo Médico de Camagüey [Internet]. 2016 [citado 6 jun 2016]; 20(1). Disponible en: <http://scielo.sld.cu/pdf/amc/v20n1/amc070116.pdf>

Kondo RN, Pontello Junior R, Belinetti FM, Cilião C, Vasconcellos VRB, Grimaldi DM. Proliferating pilomatricoma - Case report. Anais Brasileiros de Dermatologia [Internet]. 2015 [citado 8 jun 2016]; 90(suppl 1). Disponible en: <http://www.scielo.br/pdf/abd/v90n3s1/0365-0596-abd-90-03-s1-0094.pdf>

Koneru B, Shi Y, Munaweera I, Wight-Carter M, Kadara H, Yuan H, et al. Radiotherapeutic bandage for the treatment of squamous cell carcinoma of the skin. Nuclear Medicine and Biology [Internet]. 2016 [citado 6 jun 2016]; 43(6). Disponible en: <http://www.sciencedirect.com/science/article/pii/S0969805116300038>

Referencias Bibliográficas

Lima M. Cutaneous primary B-cell lymphomas: from diagnosis to treatment. *An Bras Dermatol* [Internet]. 2015 [citado 8 jun 2016]; 90(5). Disponible en: <http://www.scielo.br/pdf/abd/v90n5/0365-0596-abd-90-05-0687.pdf>

Martínez JB, DAP, AGR, HÁG. Tumores cutáneos en atención primaria (parte I) Lesiones melanocíticas benignas y malignas. *Formación Médica continuada en Atención Primaria* [Internet]. 2015 [citado 8 jun 2016]; 22. Disponible en: https://www.clinicalkey.es/service/content/pdf/watermarked/1-s2.0-S1134207215002741.pdf?locale=es_ES

Medeiros PM, Alves NRdM, Silva CCd, Faria PCPd, Barcaui CB, Piñeiro-Maceira J. Collision of malignant neoplasms of the skin: basosquamous cell carcinoma associated with melanoma. *Anais Brasileiros de Dermatologia* [Internet]. 2015 [citado 8 jun 2016]; 90 (suppl 1). Disponible en: <http://www.scielo.br/pdf/abd/v90n3s1/0365-0596-abd-90-03-s1-0039.pdf>

Navarrete-Dechent C, Molgó M, Sandoval-Osses M, González S. Linfoma anaplástico de células grandes CD30 positivo cutáneo primario: reporte de un caso. *Revista médica de Chile* [Internet]. 2015 [citado 6 jun 2016]; 143. Disponible en: <http://www.scielo.cl/pdf/rmc/v143n10/art15.pdf>

Neweg OE, Gallegos-Hernández JF. La cirugía en melanoma cutáneo maligno y las nuevas drogas. *Cirugía y Cirujanos* [Internet]. 2015 [citado 6 jun 2016]; 83(2). Disponible en: http://ac.els-cdn.com/S0009741115000171/1-s2.0-S0009741115000171-main.pdf?tid=faa13e24-2e54-11e6-9965-00000aacb361&acdnat=1465485500_e98c5d5dad892473a30a3051b58cf57

Piccoli MF, Amorim BDB, Wagner HM, Nunes DH. Teledermatology protocol for screening of Skin Cancer. *Anais Brasileiros de Dermatologia* [Internet]. 2015 [citado 8 jun 2016]; 90(2). Disponible en: <http://www.scielo.br/pdf/abd/v90n2/0365-0596-abd-90-02-0202.pdf>

Quiñones-Venegas R, Valenzuela-Barba X, González-Ramírez RA. Cáncer de piel no melanoma de la hélice: ¿el dermatoscopio está de nuestro lado!. *Dermatologia Revista Mexicana* [Internet]. 2015 [citado 6 jun 2016]; 59(2). Disponible en: http://www.google.com/cu/url?sa=t&rct=j&q=&esrc=s&source=web&cd=1&cad=rja&uact=8&ved=0ahUKEwjojK2An5vNAhWGOT4KHYSyB8kQFggcMAA&url=http%3A%2F%2Fwww.nietoeditores.com.mx%2Fnieto%2FDermatologia%2F2015%2Fmar-abr%2Fart.opinion_cancer.pdf&usq=AFQjCNENTsJZfM4Y49sUHGUvbdUD9CRX9A&bvm=bv.124088155,d.cWw

Regla María Fernández Martell, Airiday Le-grá Lezcano, Clara Milagros Sánchez Fernández, Acela Pura Dopico Toledo, Leticia González Carrillo, Romo RG. Comportamiento del cáncer de piel en el Policlínico Universitario Héroes del Moncada, en Cárdenas. Estudio de 10 años. *Rev Méd Electrónica* [Internet]. 2016 [citado 6 jun 2016]; 38(3). Disponible en: <http://www.revmedicaelectronica.sld.cu/index.php/rme/article/view/1538/3018>

Referencias Bibliográficas

Rodríguez-Acosta ED, Calva-Mercado JJ, Alberu-Gomez J, Vilatoba-Chapa M, Dominguez-Cherit J. [Patients with solid organ transplantation and skin cancer: determination of risk factors with emphasis in photoexposure and immunosuppressive regimen. Experience in a third level hospital]. Gaceta medica de Mexico [Internet]. 2015 [citado 6 jun 2016]; 151(1). Disponible en: http://www.anmm.org.mx/GMM/2015/n1_english/2331AX151_151_2015_UK1_019-024.pdf

Ruiz-González JF, RQ-V, RV-R, GS-L. Es-piradenoma maligno: un tumor gigante de los anexos cutáneos. Actas dermosifiliograficas [Internet]. 2016 [citado 6 jun 2016]; 107(3). Disponible en: https://www.clinicalkey.es/service/content/pdf/watermarked/1-s2.0-S0001731015004263.pdf?locale=es_ES

Sánchez-Dueñas LE, Crocker-Sandoval AB, Ruiz-Leal AB, Quiñones-Venegas R, González-Ramírez RA. Dermatoscopia en localizaciones especiales: borde palpebral. Dermatología Revista Mexicana [Internet]. 2015 [citado 6 jun 2016]; 59(2). Disponible en: <http://web.a.ebscohost.com/ehost/pdfviewer/pdfviewer?sid=02f22389-0ce2-4fe3-a0fc-7442d7e80947%40sessionmgr4001&vid=0&hid=4101>

Schlottmann F, Pena ME, Alvarez Gallesio JM, Campos Arbulu AL, Fernandez Vila JM, Mezzadri NA. Comportamiento del melanoma segun la edad. Medicina [Internet]. 2015 [citado 8 jun 2016]; 75(6). Disponible en: <http://www.medicinabuenaosaires.com/PMID/26707662.pdf>

Valdés González JL, Solís Cartas U, Valdés González EM. Mastocitosis cutánea. Un caso singular. Revista Habanera de Ciencias Médicas [Internet]. 2016 [citado 6 jun 2016]; 15(1). Disponible en: <http://scielo.sld.cu/pdf/rhcm/v15n1/rhcm08116.pdf>

Villarreal-Martínez A, Ocampo-Candiani J. Técnicas actuales para el diagnóstico del carcinoma basocelular: dermatoscopia y microscopia de reflectancia confocal. Dermatol Rev Mex [Internet]. 2015 [citado 6 jun 2016]; 59(2). Disponible en: <http://web.b.ebscohost.com/ehost/pdfviewer/pdfviewer?sid=7dafb5f2-fed9-4b03-869b-b37c2af48afb%40sessionmgr105&vid=0&hid=125>

Watson M, Thomas CC, Massetti GM, McKenna S, Gershenwald JE, Laird S, et al. CDC Grand Rounds: Prevention and Control of Skin Cancer. MMWR Morbidity and mortality weekly report [Internet]. 2015 [citado 8 jun 2016]; 64(47). Disponible en: <http://www.cdc.gov/mmwr/preview/mmwrhtml/mm6447a2.htm>

Young P, Massa M, Finn BC, Fleire G, Stemmelin GR, Ruades A, et al. Linfoma intravascular, un desafío diagnóstico: Caso clínico. Revista médica de Chile [Internet]. 2015 [citado 6 jun 2016]; 143(8). Disponible en: <http://www.scielo.cl/pdf/rmc/v143n8/art17.pdf>

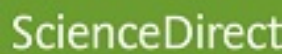
Zou Y, Billings SD. Myxoid cutaneous tumors: a review. Journal of Cutaneous Pathology [Internet]. 2016 [citado 6 jun 2016]. Disponible en: <http://onlinelibrary.wiley.com/doi/10.1111/cup.12749/pdf>

Zuluaga-Sepúlveda MA, Arellano-Mendoza I, Ocampo-Candiani J. Actualización en el tratamiento quirúrgico del melanoma cutáneo primario y metastásico. (Spanish). Cirugia y Cirujanos [Internet]. 2016 [citado 6 jun 2016]; 84(1). Disponible en: <http://web.a.ebscohost.com/ehost/pdfviewer/pdfviewer?sid=d0aa8215-2239-45bf-980b-25cf94b395db%40sessionmgr4002&vid=0&hid=4101>

Bases de Datos y Sitios consultados



Wiley Online Library



DESCRIPTORES

DeCS

NEOPLASIAS CUTÁNEAS

MeSH

SKIN NEOPLASMS

Límites:

Fecha de publicación: 2015 - 2016

Idiomas: Español/Inglés/
Portugués

Publicaciones académicas (arbitradas)

Texto completo: PDF/Html

Elaborado por:

**Grupo Gestión de Información en Salud
Centro Provincial Información de Ciencias Médicas
Camagüey, 2016**

Estamos en la Web

**[http://www.sld.cu/sitios/cpicm-
cmw/](http://www.sld.cu/sitios/cpicm-cmw/)**