

[Enviar enlace a Infoenlaces](#) [Salvar en InfomeDenlaceS](#)
[relacionados](#)

[RSS RSS Artículo](#)


[RSS RSS Artículos](#)

La Odontología en la historia

Colaboración de: Dr. Orlando Lázaro Rodríguez Calzadilla
Fuente: www.red-dental.com

Las siguientes imágenes representan una condensada muestra de la evolución histórica que ha experimentado la Odontología, desde sus inicios como oficio meramente empírico hasta la disciplina científico-técnica en la cual actualmente se ha convertido.

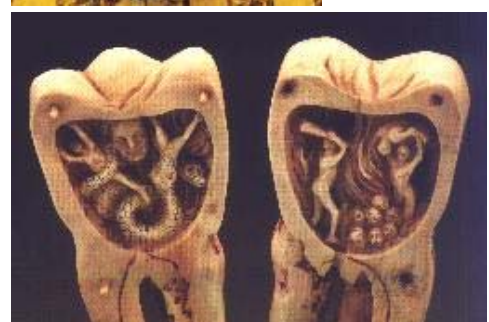El martirio de Santa Apolonia es el tema de esta ilustración, tomada de "Las Horas de Etienne Chevalier de Jean Fouquet". A pesar de que después de su muerte en 249 D.C., fue descrita como una Diaconisa de avanzada edad por el Obispo de Alejandría, la Santa es representada normalmente como una hermosa joven. Fouquet la muestra mientras sus torturadores le extraen los dientes y una audiencia, que bien podría ser la de una comedia milagrosa medieval, mira el espectáculo. El actor de la izquierda expone su trasero de forma irrespetuosa. Musée Condé, Chantilly.



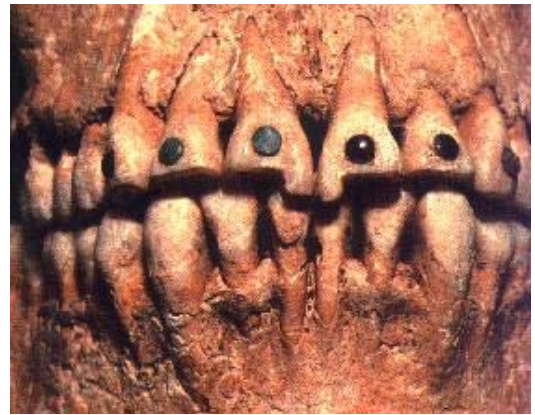En esta ilustración del Siglo XV, del libro de las "Horas de Caterina de Cleves", se muestra a Santa Apolonia con un fórceps dental en la mano, sobre un pavimento de baldosas blancas y negras adornadas con perros, como símbolo de fidelidad. Pierpont Morgan Library, NY (Ms. 917).



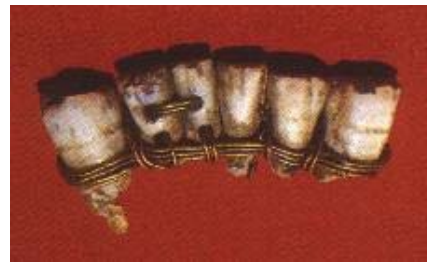Hacia 1780, un artista del sur de Francia esculpió en marfil una réplica de una muela humana, de unas 4 pulgadas de altura, que se abren mostrando en su parte izquierda un gusano dental devorando a un hombre. En la parte derecha el tormento del mal de muelas se equiparan a los tormentos del infierno. Collection Deutsches Medizinhistorisches Museum, Ingolstadt.



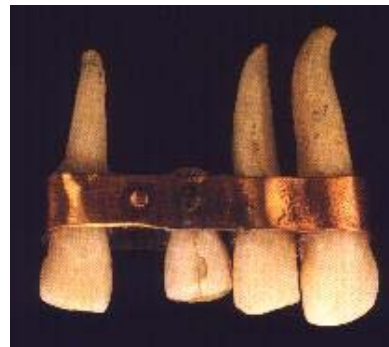Los dientes de este cráneo Maya del siglo IX D.C., presentan numerosas incrustaciones de jade y turquesa. Museo Nacional de Antropología, México, DF.



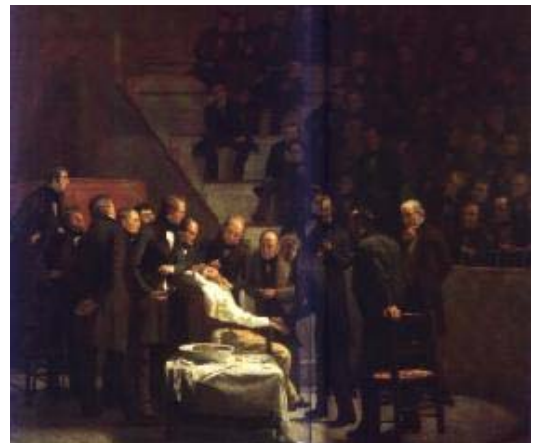Se muestra vista frontal de una prótesis fija mandibular -4 incisivos humanos naturales y dos dientes talados en marfil, atados con alambres de oro-, encontrada en Sidón, principal ciudad de la Antigua Fenicia. Esta prótesis data entre los siglos IV y V A.C. Musée du Louvre, Paris.



El diente artificial o pónico de este fragmento de dentadura fija Etrusca se ha perdido; reemplazaba el incisivo central superior derecho y probablemente se trataba de un diente de Buey remachado a la lámina de oro. Musée de l'École Dentaire, Paris.



En "Un día de Eter", cuadro de 1882, Robert Hinckley enseña la demostración de William T. G. Morton del éter anestésico en el Massachusetts General Hospital, el 16 de Octubre de 1846. Morton está en el centro del cuadro sosteniendo el inhalador de cristal diseñado por él. El cirujano, el Dr. John Collins Warren, escalpelo en mano, está inclinado sobre el paciente dormido, mientras una audiencia interesada observa la escena. A Countway Library of Medicine, Harvard Medical Library/Boston Medical Library, Boston.



[Imprimir Artículo](#)

[Dra. Denia Morales Navarro](#): Editora principal, Especialista de I Grado de Cirugía Máxilofacial | Hospital Universitario "General Calixto García" - MINSAP | Avenida Universidad y J Plaza, Ciudad de La Habana, 10400, Cuba | Telef: (537) 8382791 Ext. 484 , Horario de atención: 8:00 a.m. a 4:00 p.m., de Lunes a Viernes [Políticas del Portal](#). Los contenidos que se encuentran en Infomed están dirigidos fundamentalmente a profesionales de la salud. La información que suministramos no debe ser utilizada, bajo ninguna circunstancia, como base para realizar diagnósticos médicos, procedimientos clínicos, quirúrgicos o análisis de laboratorio, ni para la prescripción de tratamientos o medicamentos, sin previa orientación médica.
© 1999-2011, [Infomed](#)-Centro Nacional de Información de Ciencias Médicas