

PRESENTACIÓN DE CASOS

Sarcoidosis peritoneal: a propósito de un caso. Peritoneal sarcoidosis: presentation of a case.

Héctor Morejón Fernández,^I Alfredo Hernández Martínez,^{II} Jenny del Jesús Sánchez Fernández,^{III} Alis Martínez Trujillo,^{IV} Sahilí Almenares Chirino,^V María Caridad de Armas Fernández.^{VI}

^I Especialista de I Grado en Medicina Interna. Centro de Investigaciones Médico Quirúrgicas, La Habana, Cuba .

^{II} Especialista de II Grado en Reumatología, Doctor en Ciencias Médicas, Profesor Titular. Centro de Investigaciones Médico Quirúrgicas, La Habana, Cuba .

^{III} Especialista de I grado en Medicina General Integral. Instructor. Centro de Investigaciones Médico Quirúrgicas, La Habana, Cuba.

^{IV} Licenciada en Laboratorio Clínico. Centro de Investigaciones Médico Quirúrgicas, La Habana, Cuba .

^V Especialista de I Grado en Pediatría. Centro de Investigaciones Médico Quirúrgicas, La Habana, Cuba .

^{VI} Especialista de II Grado en Anatomía Patológica, Profesor Auxiliar. Centro de Investigaciones Médico Quirúrgicas, La Habana, Cuba .

RESUMEN

La sarcoidosis es una enfermedad inflamatoria sistémica de curso crónico. Afecta esencialmente el sistema respiratorio y los ganglios linfáticos, aunque también puede mostrar predilección por otros órganos como la piel, peritoneo, hígado, articulaciones y corazón, con formación de granulomas (nódulos y masas anormales). Se presenta un caso de sarcoidosis peritoneal del sexo masculino de 49 años de edad con manifestaciones clínicas de dolor abdominal difuso y distensión abdominal constatados al examen físico. Se realiza tomografía axial computarizada de abdomen donde se observa líquido libre en cavidad abdominal. Se indica laparoscopia que muestra lesiones macroscópicas compatibles con calcinosis peritoneal severa. Se realiza biopsia de epiploon dando como resultado una peritonitis granulomatosa no caseificante (sarcoidosis peritoneal). A pesar de que la afección peritoneal en la sarcoidosis es poco frecuente debe tenerse en cuenta en el diagnóstico diferencial del dolor abdominal difuso. Palabras clave: sarcoidosis, granulomas, nódulos.

ABSTRACT

Sarcoidosis is a systemic inflammatory disease -of chronic course- that essentially affects the respiratory system and lymphatic ganglia. It can also show predilection for other organs as: skin, peritoneum, liver, articulations, and heart with granuloma formation (nodules or abnormal tumors). Description of a case of peritoneal sarcoidosis. A 49 year old male patient with clinical manifestations of a diffuse abdominal pain and abdominal distension confirmed at physical examination. An abdomen CT was performed where liquid-free in abdominal cavity was confirmed, laparoscopy that showed severe peritoneal calcinosis macroscopic lesions and biopsy of the epiploon was conducted, which resulted to be compatible with granulomatose non-caseificant peritonitis (peritoneal sarcoidosis). Key words: sarcoidosis, granuloma, nodules.

INTRODUCCIÓN

La sarcoidosis es una enfermedad inflamatoria sistémica que afecta múltiples órganos del cuerpo; esencialmente los pulmones y los ganglios linfáticos, además de piel, ojos, articulaciones, hígado, corazón, riñón y otros. Tiene mayor predilección por el sexo femenino y se presenta en edades jóvenes de la vida. Se

caracteriza por la formación de "granulomas" (nódulos o masas anormales) consistentes en tejido inflamatorio crónico que distorsionan la estructura normal y posiblemente la función de los órganos afectados. Se desconoce la causa exacta de esta enfermedad, sin embargo, se invocan mecanismos inmunológicos anormales.

PRESENTACIÓN DEL CASO

Paciente masculino de 49 años de edad, raza negra, con antecedentes patológicos personales de sangrados digestivos a repetición, angi displasia intestinal, úlcera péptica duodenal, gastritis y etilismo crónico.

En julio del 2009 acude a consulta externa por astenia, escalofríos, molestia dolorosa lumbar bilateral, estados febriles y, dolor abdominal difuso de ligera intensidad.

Como datos positivos al examen físico se encontraron:

Piel: lesión macular, hipercrómica en región anterosuperior del tórax, planas y sin trastornos de la sensibilidad.

Abdomen: ligeramente distendido, doloroso en ambos hipocondrios y epigastrio, no se palpan tumoraciones ni visceromegalia, ruidos hidroaéreos presentes y normales. Se decide ingreso con el diagnóstico presuntivo de suboclusión intestinal y se indican los siguientes complementarios:

Hematología: normal.

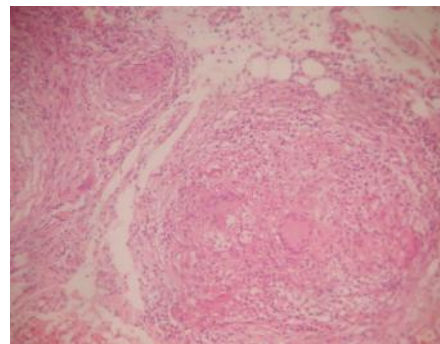
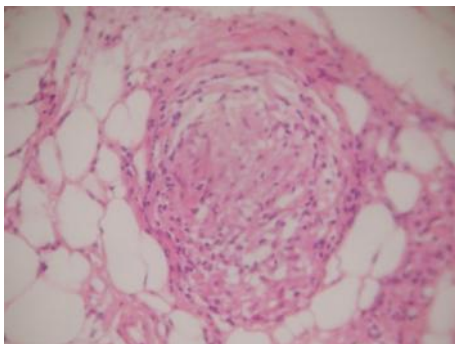
US Y TAC abdominal: Líquido libre en cavidad abdominal (interasas, peripancreático y fondo de saco de Douglas), resto de ambos estudios normal.

TAC Tórax: normal.

Laparoscopia: Se observa lesiones sugestivas de carcinosis peritoneal severa y líquido ascítico. Se toma biopsia de epiplón.

Biopsia de epiplón: peritonitis granulomatosa no caseificante. Sarcoidosis Peritoneal.

Biopsia de Piel: Líquen plano folicular.



Histología de la biopsia de epiplón:

DISCUSIÓN

La sarcoidosis es una enfermedad granulomatosa crónica que afecta fundamentalmente a adultos jóvenes.¹ La participación pulmonar es la más común y clásicamente las alteraciones se observan en las imágenes radiológicas.² Las manifestaciones extratorácicas son extremadamente variables;² casi siempre se

afectan hígado, bazo y ganglios linfáticos (supra y retroperitoneales), en tanto la enfermedad peritoneal primaria es rara.^{2, 3} Como en muchos casos de enfermedad peritoneal los hallazgos radiológicos son inespecíficos y la cuidadosa correlación con la historia clínica puede llevar al diagnóstico.²

Se sabe que la sarcoidosis afecta superficies serosas (pleura, pericardio y peritoneo) y se han notado derrames serosos en dichas áreas.^{4, 5}

Como se puede apreciar, el paciente desarrolló manifestaciones clínicas de curso lento, insidioso, predominando síntomas clínicos inespecíficos como se corresponde con la forma de presentación de la sarcoidosis extratorácica con toma de serosas, por lo que se requirió de estudios endoscópicos para toma de muestras y estudios histopatológicos que nos permitieran llegar a un diagnóstico definitivo. Por tanto, consideramos que se trata de una entidad a tener en cuenta en el diagnóstico diferencial del dolor abdominal difuso y persistente con estudios imagenológicos que muestren líquido libre intrabdominal.

En el análisis realizado con relación a este caso y los estudios revisados por los autores mencionados se constata que existe total coincidencia respecto al tema.

Se concluye que a pesar de que la afección peritoneal en la sarcoidosis es poco frecuente, pero debe tenerse en cuenta en el diagnóstico diferencial del dolor abdominal difuso.

REFERENCIAS BIBLIOGRÁFICAS

1. Hackworth WA, Kimmelshue KN, Stravitz RT. *Peritoneal Sarcoidosis: a unique cause of ascites and intractable hiccups. Gastroenterol Hepatol. 2009;5(12):859-61.*
2. Lubner MG, Pickhardt PJ. *Peritoneal Sarcoidosis: the role of imaging in diagnosis. Gastroenterol Hepatol (NY). 2009;5(12):861-3.*
3. Robertson LE, Cunningham JT. *Primary peritoneal Sarcoidosis. Dig Dis Sci. 1990;35(12):1545-8.*
4. Wheeler JE, Rosenthal NS. *Bloody ascites in Sarcoidosis. Chest. 1985;88(6):917-8.*
5. Chubineh S, Katona K. *A rare case of peritoneal Sarcoidosis in a 36-year-old construction worker. Gastroenterol. 2008;2(3):369-72.*

Recibido: 10 de noviembre del 2010

Aceptado: 16 de marzo del 2011

Héctor Morejón Fernández. Centro de Investigaciones Médico Quirúrgicas, 216 y 11 B, Siboney, La Habana, Cuba.

Correo electrónico: hemof@cimeq.sld.cu