

PRESENTACIÓN DE CASOS

Conformador nasal como complemento quirúrgico.

Shaping the nose as surgical complement.

Emma Capín Quintero, ^I Jesús Burgué Cedeño, ^{II} Alfredo Álvarez Rivero, ^{III} Ortelio Borrego Brito, ^{IV} Lissette Lazo Sosa, ^V Miraidés Álvarez Torres. ^{VI}

^I Especialista de I Grado en Prótesis Estomatológica. Diplomada en Rehabilitación de la Cara y Prótesis Bucomaxilofacial. Centro de Investigaciones Médico Quirúrgicas. La Habana, Cuba.

^{II} Especialista de II Grado en Cirugía Plástica y Caumatología. Máster en Urgencias Médicas. Clínica Central "Cira García Reyes". La Habana, Cuba

^{III} Especialista de II Grado en Prótesis Estomatológica. Profesor Auxiliar., Investigador Auxiliar. Centro de Investigaciones Médico Quirúrgicas. La Habana, Cuba.

^{IV} Licenciado en Tecnología de la Salud. Centro de Investigaciones Médico Quirúrgicas. La Habana, Cuba.

^V Técnico de Prótesis Estomatológica. Centro de Investigaciones Médico Quirúrgicas. La Habana, Cuba.

^{VI} Técnico en Atención Estomatológica. Centro de Investigaciones Médico Quirúrgicas. La Habana, Cuba.

RESUMEN

La desfiguración del rostro producido por quemaduras altera significativamente la apariencia física, produce alteraciones respiratorias por la reducción de los orificios nasales, acarrea trastornos de orden psicológico y desarrolla en el individuo dificultades en la convivencia social, así como sentimiento de inferioridad; por lo que es necesario la evaluación y tratamiento por los especialistas. Se muestra un paciente de 38 años de edad que sufrió un accidente doméstico a los 15 años, produciéndole quemaduras en su rostro, nariz y otras partes del cuerpo; fue sometido a varias cirugías estéticas pero posteriormente comenzó a presentar serias dificultades respiratorias ocasionándole un estado de angustia permanente. Al ser valorado por el equipo multidisciplinario se decidió por los cirujanos estéticos practicarle la reconstrucción de las narinas y colocarle un conformador nasal para consolidar los resultados obtenidos. Se apreciaron resultados positivos a medida que transcurría el tiempo, se restauró la función al paciente al respirar adecuadamente, y se brindó apoyo psicológico para su reincorporación a la sociedad. Palabras clave: reconstrucción; rehabilitación; conformador nasal.

ABSTRACT

Facial disfigurement caused by burns significantly alter the physical appearance, respiratory alterations produced by the reduction in the nostrils of psychological dislocation, and develops the individual difficulties in social interaction and feeling of inferiority, and it is necessary evaluation and treatment by specialists. It shows a 38-year-old suffered a domestic accident at age 15, cause burns on his face, nose and other parts of the body was subjected to several cosmetic surgery but then started having serious breathing difficulties causing a state of permanent anxiety. Being valued by the team opted for cosmetic surgeons undergo both the reconstruction of the nostrils and put a nose shaper to consolidate the results obtained. The consistent use of nasal conformer for six months to a year and periodic assessment in consultation, positive results were seen as time went on. They were the results of rehabilitation using the nasal conformer was restored function to the patient to breathe properly, and provided psychological support for their reintegration into society. Keywords: reconstruction, rehabilitation, shaping the nose.

INTRODUCCIÓN

La nariz es una parte primordial en la estética facial, así como en la función respiratoria y olfatoria; por ser un elemento prominente en el plano de la cara, y su situación de encrucijada en el desarrollo cráneo facial favorecen el asiento frecuente y continuo de traumas, neoplasias, anomalías congénitas y otras.^{1, 2}

La desfiguración del rostro producido por quemaduras altera significativamente la apariencia física, produce alteraciones respiratorias por la reducción de los orificios nasales, acarrea trastornos de orden psicológico y desarrolla en el individuo dificultades en la convivencia social, una actitud psíquica de retracción, así como sentimiento de inferioridad; por lo que es necesario la evaluación y tratamiento por los especialistas.³⁻⁵ (Figura 1)

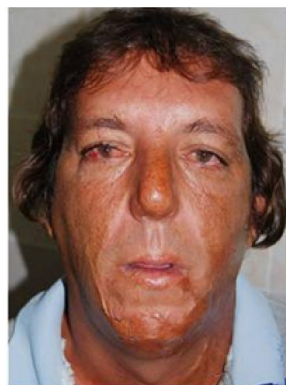

Fig. 1 Vista de la cara del paciente.

La reconstrucción nasal es un reto para el cirujano plástico ya que las metas de la misma son restaurar el contorno nasal deseado y mejorar su función.⁶

Los conformadores son elementos creados para dar forma y confinar la cicatrización de una zona afectada, preparando en algunos casos los tejidos que sirven de lecho a la rehabilitación, y en otros consolidando los ya tratados, sometidos en ocasiones a reconstrucciones quirúrgicas.⁷

Los conformadores nasales son aditamentos de carácter ortopédico, que se colocan a través de las narinas para evitar su colapso. En ocasiones sirven de sostén a los tejidos, sustituyendo así la ausencia de cartílago o hueso. De ahí que sus formas puedan variar en dependencia de la función que van a desempeñar.⁸ (Figura.2)



Fig. 2 Conformadores nasales: Silicona y metacrilato de metilo.

Existe diversidad de materiales que se utilizan para su confección, en la literatura se puede encontrar entre otros, de silicona y polimetacrilato de metilo, siendo este último el más utilizado en nuestro servicio, por su rigidez y fácil modificación. (Figura.3)

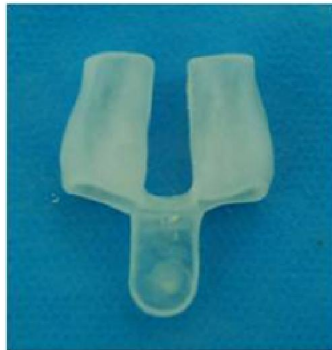

Fig. 3 Conformador nasal de metacrilato de metilo.

El objetivo de este trabajo es mostrar los resultados obtenidos con la colocación del conformador nasal posterior a la cirugía.

CASO CLÍNICO

Se muestra un paciente de 38 años de edad que sufrió un accidente doméstico a los 15 años, produciéndole quemaduras en su rostro, nariz y otras partes del cuerpo; fue sometido a varias cirugías estéticas pero al pasar el tiempo comenzó a presentar serias dificultades respiratorias porque los orificios nasales comenzaron a obliterarse hasta quedar prácticamente cerrados, ocasionándole además un estado de angustia permanente. (Figura.4)

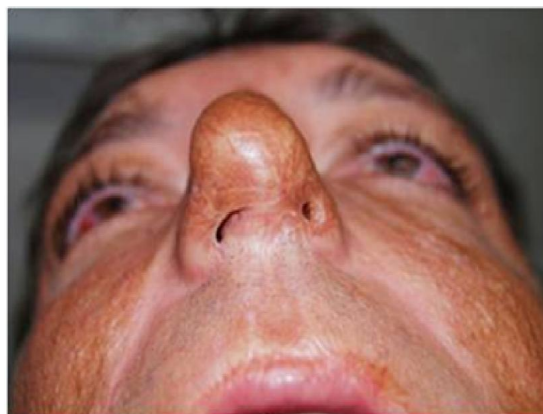


Fig. 4 Paciente con orificios nasales obliterados.

El paciente quedó insatisfecho con el resultado funcional de las cirugías anteriores, por lo que decidió someterse a una nueva cirugía para mejorar la severa dificultad respiratoria causada por la obliteración de los orificios nasales.

Después de ser valorado por el equipo multidisciplinario se decidió por los cirujanos estéticos practicarle la cirugía correctora (Figura 5) y posteriormente colocarle un conformador nasal para consolidar los resultados obtenidos. Es por ello que se recomienda por numerosos autores el empleo de conformadores nasales que

mantengan la nueva morfología, impidiendo la acción de fuerzas deformantes producidas por la cicatrización.⁹⁻¹²

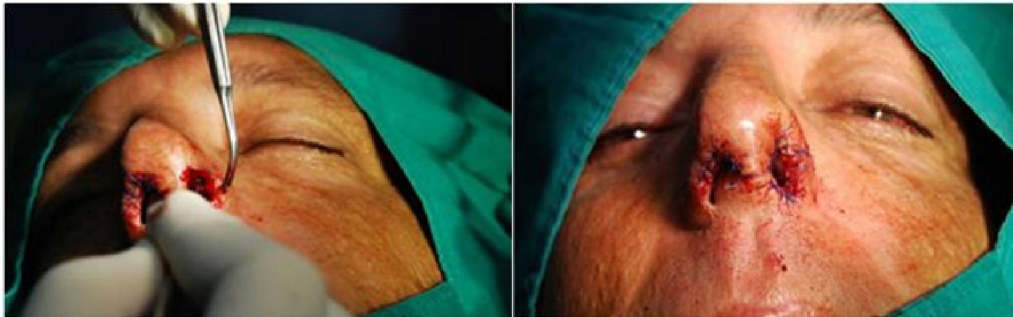

Fig. 5 Acto quirúrgico: reconstrucción de las narinas.

Al terminar la cirugía se le colocó gasa con medicamento en los orificios remodelados (Figura 6) hasta que se retiró la sutura una semana después, colocándole el conformador nasal (Figura 7) de polimetacrilato de metilo transparente construido con anterioridad; de varios tamaños para elegir el adecuado, y posteriormente cambiarlo de acuerdo a los cambios producidos.

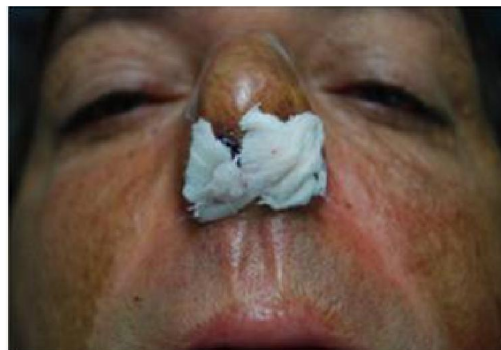

Fig. 6 Colocación de gasa con medicamentos.

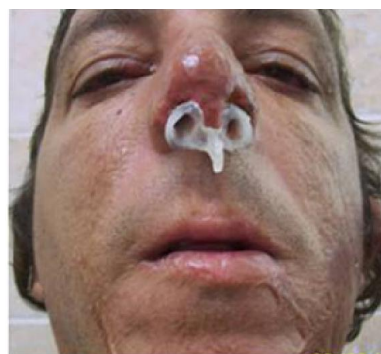


Fig. 7 Colocación del conformador nasal.

Su empleo asegura una adecuada posición del cartílago durante la fase de contracción cicatrizal en el postoperatorio; además evita que el acúmulo de secreciones nasales junto con el edema propio de la cirugía, ocluya por completo la luz de las narinas.¹³

Con el uso del conformador nasal de forma permanente por espacio de seis meses a un año, y siendo valorado en consulta periódicamente, se apreciaron resultados positivos a medida que transcurría el tiempo. (Figura 8)

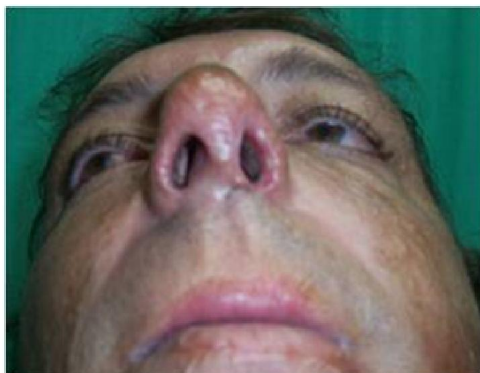

Fig. 8 Paciente con dos meses de evolución.

El empleo del conformador en el postoperatorio protege la corrección quirúrgica del cartílago evitando la contracción de las narinas y permite la permeabilidad al paso del aire a través de los tubos; restaurando de esta manera la función respiratoria adecuada al paciente. (Figura 9)

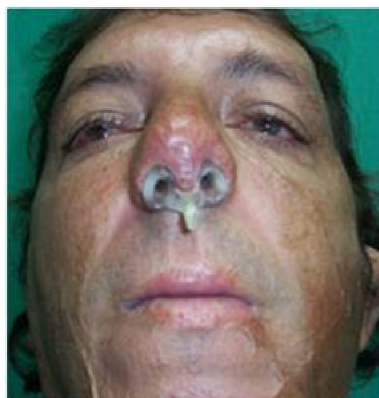

Fig. 9 Paciente con tres meses de evolución usando el conformador nasal.

REFERENCIAS BIBLIOGRÁFICAS

1. Burgué Cedeño J, Álvarez Rivero A, Silveira Núñez M, Farfán González G. Reconstrucción Nasal Total. Enfoque Multidisciplinario. *Invest Medicoquir*. 2005;1(7):31-40.
2. Asurey N, Bolivar de Souza E, Crassas Y, Ferrari F, Fischer G, Fournier P, et al. Cirugía Estética Estrategias preoperatorias Técnicas quirúrgicas Cara y Cuerpo. Torino: Actualidades Médico Odontológicas Latinoamérica; 1999.
3. Desmond A K. Reconstrucción de la Nariz. En: Grabb W.C, Smith JW. Cirugía Plástica. 2^{da} ed. Barcelona: Salvat; 1978. p. 444-55.
4. Capín Quintero E, Álvarez Rivero AV, Sorhegui Rodríguez A, Morera Amaro A, Martínez Escobar F, Barnet Izquierdo RA. Defectos nasales. En Su: Procederes básicos clínicos en prótesis bucomaxilofacial. 2^{da} ed. La Habana: CIMEQ; 2008. p. 67.
5. Vidulich de Rezende J.R. Prótesis Nasal. En: Jankielewicz I. Prótesis Buco Máxilo Facial. Barcelona: Quintessence; 2003. p. 432-3.
6. Olsoff Pagovich PJ, Ochoa Gómez JR, CedelloLey MP, Valle Aguilar CF, Cárdenas Salomón CM. Reconstrucción nasal con materiales autólogos y aloplásticos. *An Med (Mex)* [Internet]. 2009

- [Citado 22 Ene 2011];54(1). Disponible en: <http://www.medigraphic.com/pdfs/abc/bc-2009/bc091f.pdf>
7. DNE. Modelo 241-470-01. Actividades de Rehabilitación de la Cara y Prótesis Buco maxilo facial [Internet]. La Habana: DNE; 2009 [Citado 11 Ene 2011]. Disponible en: http://www.sld.cu/galerias/pdf/sitios/dne/siec_2009_parte2.pdf
 8. Trigo JC. Prótesis restauratriz máxilo facial. Buenos Aires: Mundi; 1987.
 9. Noordhoff MS, Chen KT, Hong KF, Lo LJ. The Surgical technique for the complete unilateral cleft-lip nasal deformity. *Op Tech Plast Reconstr Surg.* 1995;2:167-74.
 10. Yeow VK, Chen PK, Chen YR, Noordhoff MS. The use of nasal splints en the primary management of unilateral cleft nasal deformity. *Plast Reconstr Surg.* 1999;103(5):1347-54.
 11. Cho BC, Lee JH, Cohen M, Baik BS. Surgical correction of unilateral cleft lip nasal deformity. *J Craniofac Surg.* 1998;9(1):20-9.
 12. Salyer KE, Genecov ER, Genecov DG. Unilateral cleft lip-nose repair: a 33-year experience. *J Craniofac Surg.* 2003;14(4):549-58.
 13. Méndez R, López-Cedrún JL, Tellado MG, Somoza I, Liras J, Sánchez A, et al. Conformadores nasales en la rinoplastia primaria del paciente fisurado. *Cir Pediatr [Internet].* 2005 [Citado 20 Ene 2011];18(4). Disponible en: <http://secipe.org/coldata/upload/revista/CirPed18.200-203.pdf>

Recibido: 3 de marzo del 2011

Aceptado: 16 de julio del 2011

Emma Capín Quintero. Centro de Investigaciones Médico Quirúrgicas, 216 y 11 B, La Habana, Cuba.
Correo electrónico: bcimeq@infomed.sld.cu