

HOSPITAL PEDIATRICO PROVINCIAL DOCENTE  
"DR. EDUARDO AGRAMONTE PIÑA", CAMAGÜEY

## Características radiográficas del hipotiroidismo congénito

Por los Dres.:

BERTHA CARRASCO MARTINEZ\*, XIOMARA VIDAL RAMIREZ\*\* y  
JOAQUIN ROMEO GALLARDO\*\*\*

Carrasco Martinez, B. y otros. *Características radiográficas del hipotiroidismo congénito*  
Rev. Cub. Ped. 53: 2, 1981.

Se estudiaron 24 niños que padecían de hipotiroidismo congénito, cuyo diagnóstico se fundamentó en el cuadro clínico (14 hembras y 10 varones con edades que oscilaron entre 3 meses y 10 7/12 años). A todos se les realizó examen radiográfico de cráneo, columna vertebral, pelvis y extremidades, así como se determinó la edad ósea para definir las manifestaciones radiológicas de la enfermedad. Las alteraciones esqueléticas encontradas con mayor frecuencia fueron: retraso de la edad ósea, disgenesia epifisaria, fontanelas y suturas abiertas, alteraciones de la silla turca, así como lesiones al nivel vertebral dadas por el surco vascular y doble contorno vertebral. Se insiste en la importancia del estudio radiográfico por su contribución al diagnóstico positivo de esta entidad.

El hipotiroidismo es la más común de las enfermedades tiroideas.<sup>1</sup> Es congénito cuando se manifiesta en edades precoces de la vida. En esta etapa el déficit de hormona tiroidea provoca retraso de la maduración ósea y signos de inmadurez esquelética que tiene una traducción radiográfica bien definida y su identificación constituye un factor de gran importancia diagnóstica.<sup>1-3</sup>

Nuestro objetivo es dar a conocer las características radiográficas de las lesiones esqueléticas de 24 niños con hipotiroidismo congénito.

### MATERIAL Y METODO

Se estudiaron 24 niños con diagnóstico de hipotiroidismo congénito, atendidos en la consulta de endocrinología infantil del hospital pediátrico provincial docente "Dr. Eduardo Agramonte Piña", de Camagüey, Cuba.

El diagnóstico positivo se fundamentó en las manifestaciones clínicas de los pacientes. A todos se les realizó examen radiográfico de cráneo, columna vertebral, pelvis y extremidades. La edad ósea se determinó en el carpo, según los patrones del Atlas de Greulich y Pyle.<sup>4</sup>

\* Especialista de I grado en endocrinología. Hospital Pediátrico provincial docente "Dr. Eduardo Agramonte Piña", Camagüey.

\*\* Residente de II año en pediatría. Hospital pediátrico provincial docente "Dr. Eduardo Agramonte Piña", Camagüey.

\*\*\* Especialista de I grado en endocrinología. Responsable provincial de endocrinología. Camagüey. Instructor de la Facultad de Ciencias Médicas. Universidad de Camagüey.

## RESULTADOS

De los 24 niños estudiados, 14 eran hembras y 10 varones, cuyas edades oscilaron entre 3 meses y 10 7/12 años. La edad ósea estuvo retrasada en todos. La diferencia con la edad cronológica fue más marcada mientras mayor fue el tiempo de evolución de la enfermedad sin tratamiento. Se corroboró, sobre todo, en los 10 pacientes con más de 5 años de edad, en los cuales la edad ósea estuvo retrasada en más de 4 años (figura 1).

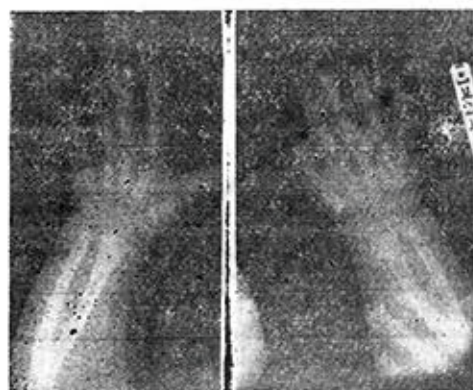


Figura 1. Retraso de la edad ósea. Edad cronológica 2-6/12 años. Edad ósea: 0.

La disgenesia epifisaria se detectó en los 24 casos, la mayor parte al nivel de la cabeza femoral, aunque también en otras epífisis, como la del húmero (figura 2).

Las lesiones del cráneo se presentaron en 20 pacientes y aparecieron con mayor frecuencia las suturas y fontanelas abiertas, alteraciones de la silla turca y ausencia de senos craneales (figura 3).

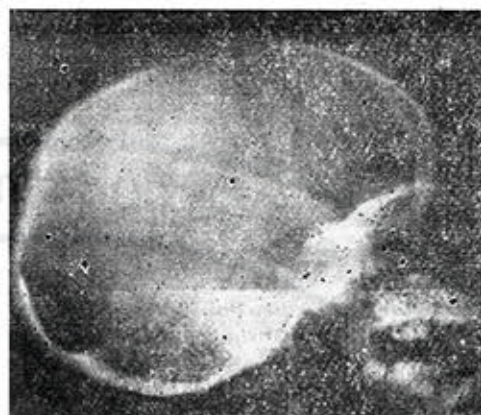

Figura 3. Cráneo mixedematoso: suturas y fontanelas, silla turca redondeada, densidad aumentada de la base. Edad cronológica: 6-2/12 años.




Figura 2. Disgenesia epifisaria de núcleos proximales del fémur (epifisis fragmentadas y con osificación irregular). Edad cronológica 6 años.

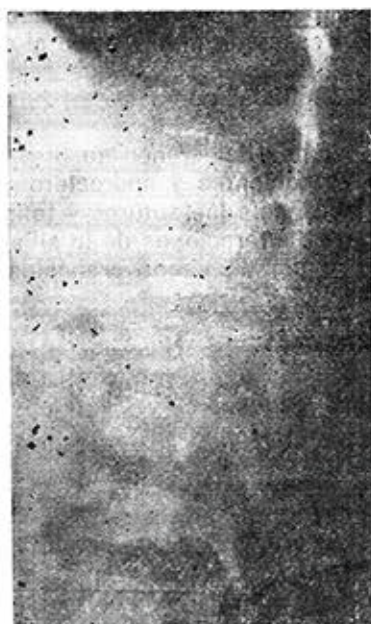

Figura 4. Signos de inmadurez en columna vertebral, surco vascular y doble contorno vertebral, edad cronológica: 8.6/12.

Las lesiones al nivel vertebral fueron observadas en 15 pacientes, predominaron la persistencia de la hendidura del borde anterior del cuerpo vertebral (surco vascular) y doble contorno vertebral (figura 4).

## CUADRO I

### SIGNOS RADIOGRAFICOS ENCONTRADOS EN NUESTRA SERIE

Signos	Pacientes (n = 24)	
	No.	%
Retraso edad ósea	24	100
Disgenesia epifisaria	24	100
Cráneo mixedematoso:	20	83
Suturas y fontanelas		
abiertas	12	
Alteraciones de silla turca	9	
Ausencia de senos	7	
Diploe denso	6	
Huesos Wornianos	4	
Lesiones al nivel vertebral	15	63
Surco vascular	6	
Doble contorno vertebral	5	
Signo escalón	2	
Esclerosis ósea:	9	38
Cráneo	5	
Metafisis	3	

## CUADRO II

### RESULTADO COMPARATIVO DE LOS SIGNOS RADIOGRAFICOS DEL HIPOTIROIDISMO CONGENITO

radiográficos	Estudios similares realizados en nuestro país					
	Güel, R. y cols. <sup>7</sup> 1966 n = 24		Carvajal, F. y cols. <sup>8</sup> 1978 n = 15		Carrasco, B. y cols. 1979 n = 24	
	No.	%	No.	%	No.	%
Retraso de edad ósea	22	91	14	93	24	100
Disgenesia epifisaria	9	37	6	40	24	100
Cráneo mixedematoso	20	83	15	100	20	83
Lesiones al nivel vertebral	17	71	15	100	15	63
Esclerosis ósea	16	66	0	0	9	38

La esclerosis ósea, presente en 9 de los pacientes, se evidenció sobre todo en la base del cráneo (cuadro I).

En el cuadro II se comparan nuestros resultados con otras series similares estudiadas en nuestro país.<sup>7,8</sup>

#### COMENTARIOS

Normalmente la hormona tiroidea es esencial para los procesos de maduración y desarrollo al nivel esquelético; sus acciones fundamentales son: favorecer la sustitución de los tejidos cartilaginoso y fibroso por tejido óseo; estimular la actividad osteoblástica y facilitar la acción de la hormona del crecimiento.<sup>1,10</sup> Se comprende por tanto que el hipotiroidismo congénito ocasione retraso de la maduración ósea y signos de inmadurez esquelética.

El retraso de la edad ósea se ha señalado como el más constante de los signos radiológicos esqueléticos, a pesar de que no es patognomónico.<sup>1,2</sup> Se manifiesta por la ausencia de osificación en los núcleos epifisarios y tiene valor diagnóstico y evolutivo.<sup>3</sup>

La disgenesia epifisaria, signo que algunos señalan que no es frecuente ni patognomónico,<sup>5</sup> es considerado de gran importancia diagnóstica por otros.<sup>1</sup> Después de hacer el diagnóstico diferencial con la osteocondritis deformante y algunas condrodistrofias es, a nuestro juicio, característico de la enfermedad y puede confirmar el diagnóstico de aquellos casos con un cuadro sugestivo de la entidad. Esta lesión aparece por trastornos de la osificación de huesos pequeños y epífisis, los cuales muestran un aspecto punteado o fragmentado

por los múltiples y pequeños focos de calcificación.<sup>3</sup>

Los cambios radiológicos al nivel del cráneo son la resultante del retraso de la maduración ósea en esa región.<sup>4,7,8</sup> Es importante enfatizar en las alteraciones de la silla turca porque en ocasiones el aumento de sus diámetros llega a confundirse con la imagen de un tumor intraselar, el que se descarta por la conservación de los contornos de la silla y la normalidad del estudio tomográfico.<sup>7</sup> Se sugiere<sup>11</sup> que el agrandamiento de la silla refleja indirectamente un aumento del tamaño de la hipófisis y de su capacidad de secretar TSH, posiblemente debido a hipertrofia e hiperplasia de sus células productoras.

Al igual que en el resto de las estructuras óseas, el hipotiroidismo congénito provoca en la columna vertebral un retraso considerable de la maduración ósea. Los cambios que se producen han sido señalados por otros autores,<sup>2,3</sup> y coinciden con nuestros resultados.

Se ha descrito también la osteosclerosis en la evolución del hipotiroidismo congénito, tanto localizada a un hueso, como generalizada,<sup>6,7,12,13</sup> aunque no es un hallazgo frecuente.<sup>5</sup> Se relaciona con factores como desequilibrios en el metabolismo del calcio y mayor actividad de la vitamina D, entre otros.

De lo expuesto con anterioridad, consideramos que el hipotiroidismo congénito tiene su mejor auxiliar diagnóstico en los estudios radiográficos buscando fundamentalmente retraso de la maduración ósea, disgenesia epifisaria y lesiones de inmadurez en cráneo y columna vertebral.

#### SUMMARY

Carrasco Martínez, B. et al. *Radiographical characteristics of congenital hypothyroidism.* Rev Cub Ped 53: 2, 1981.

Twenty four children who underwent congenital hypothyroidism, with diagnosis based on clinical picture (14 females and 10 males, age varying from 3 months to 10 years and 7 months). To all of them radiographical examination from cranium, vertebral column, pelvis and extremities were performed, as well as bone age determination to define radiological characteristics of the disease. Skeletal alterations more frequent found

were: bone age retardation, epiphiseal dysgenesis, open fontanelle and sutures, diaphragma sellae disorders, as well as vertebral level lesions given by vascular sulcus and double vertebral profile. Importance of the radiological study because it contribution to positive diagnosis for this entity is stressed.

## RÉSUMÉ

Carrasco Martínez, B. et al. *Caractéristiques radiographiques de l'hypothyroïdie congénitale*. Rev Cub Ped 53: 2, 1981.

L'étude a porté sur 24 enfants (14 filles et 10 garçons âgés entre 3 mois et 10 ans et 7 mois) atteints d'hypothyroïdie congénitale, dont le diagnostic s'est basé sur le tableau clinique. Tous ont été soumis à des examens radiographiques du crâne, de la colonne vertébrale, du bassin et des extrémités, et on leur a déterminé l'âge osseux en vue de définir les manifestations radiologiques de la maladie. Les altérations squelettiques les plus fréquentes ont été: retard de l'âge osseux, dysgénésie épiphysaire, fontanelles et sutures ouvertes, altérations de la selle turcique, ainsi que des lésions au niveau vertébral traduites par le sillon vasculaire et le double tour vertébral. Il est à remarquer l'importance de l'étude radiographique dans le diagnostic positif de cette entité.

## РЕЗЮМЕ

Карраско Мартинес, Б. и др. *Радиографические характеристики хронического гипотирозидизма*. Rev Cub Ped 53: 2, 1981.

Были исследованы 24 ребёнка, страдающих врождённым гипотирозидизмом, и диагноз которых был обоснован на клинической картине (14 девочек и 10 мальчиков, возраст которых колебался от 3 месяцев до 10 7/12 лет). Всем этим детям был сделан рентген черепа, позвоночника, таза и конечностей, а также был определён костный возраст с целью точного определения радиологических манифестаций заболевания. Скелетные нарушения, наиболее часто обнаруженные нами, были следующие: отставание костного возраста, эпифизарный дисгенез, фонтанелаз и открытые швы, поражения турецкого седла, а также поражения уровня позвоночника, вызванные сосудистой бороздой и двойным позвоночным контуром. Подчёркивается значение и важность проведения радиографических анализов, которые способствуют положительной постановке диагноза этого заболевания.

## BIBLIOGRAFIA

1. Güell, R. Temas de endocrinología infantil. Espaxs, Barcelona, i.e. Instituto Cubano del Libro, La Habana, 1974.
2. Wilkins, L. El hipotiroidismo en los niños. En: Endocrinología Clínica, Astwood, E. B., Toray, Barcelona, 1963.
3. Reilly, W. A. F. Smith. Cretinoid epiphysial dysgenesis. J Pediat 11: 786, 1937.
4. Bellini, M. A.; J. Neves. The skull in childhood myxedema; its roentgen appearance. Am J Roentgenol 76: 495, 1956.
5. Evans, P. R. Deformity of vertebral bodies in cretinism. J Pediat 41: 706, 1952.
6. Andersen, H. J. Hypothyroidism Nongoitrus hypothyroidism. En: Endocrine and genetics diseases of childhood, Gardner, L. I., W. B. Saunders, Philadelphia, 1969.
7. Güell, J. R. y otros. Lesiones esqueléticas en el hipotiroidismo congénito. Rev Cub Ped 38: 702, 1966.
8. Carvajal, F. y otros. Manifestaciones radiográficas del hipotiroidismo congénito. Estudio de 25 pacientes. Rev Cub Ped 50: 139, 1978.
9. Greulich, W. W.; S. I. Pyle. Radiographic atlas of skeletal development of the hand

and wrist. Stanford University Press, California, 1950.

10. Prieto, M. y otros. Influencia de las hormonas tiroideas en la liberación de hormona del crecimiento. Rev Cub Ped 50: 213, 1978.
11. Takoshi, Y. et al. Volume of sella turcica in normal subjects and in patients with pri-

mary hypothyroidism and hyperthyroidism. J Clin Endocrinol Metabol 42: 817, 1976.

12. Tunay, S. B. et al. Skeletal changes and nephrocalcinosis in a case of athyrosis. Arch Dis Child 37: 543, 1962.
13. Jeune, M.; C. L. Beraud. Osteoesclerosis mixedematosa. Arch Franc Pediat 12: 368, 1955.

Recibido: septiembre 15, 1980

Aprobado: noviembre 11, 1980.

Dr. Berta Carrasco Martínez  
Hospital pediátrico provincial  
"Dr. Eduardo Agramonte Piña"  
Camagüey.

