

ARTÍCULO ORIGINAL

**La aplicación tomográfica del LUNG CARE .
en el pesquisaje de nódulos pulmonares.**

**The computer tomography application of LUNG CARE
to detect pulmonary nodules.**

Yaysel Miñoso Arabí, ^I Dayana Ugarte Moreno, ^{II} José Jordán González, ^{III} Yolanda González Ferrer, ^{IV} Jesús Piñera Moliner. ^V

^I Especialista de I Grado en Imagenología. Centro de Investigaciones Médico Quirúrgicas. La Habana, Cuba.

^{II} Especialista de II Grado en Imagenología. Profesor Auxiliar. Centro de Investigaciones Médico Quirúrgicas. La Habana, Cuba.

^{III} Especialista de II Grado en Imagenología. Prof. Titular. Centro de Investigaciones Médico Quirúrgicas. La Habana, Cuba.

^{IV} Especialista de II Grado en Imagenología. Profesor Asistente. Centro de Investigaciones Médico Quirúrgicas. La Habana, Cuba.

^V Especialista de I Grado en Imagenología. Centro de Investigaciones Médico Quirúrgicas. La Habana, Cuba.

RESUMEN

Introducción. El nódulo pulmonar, único o múltiple, es frecuentemente un hallazgo incidental y constituye una de las formas de presentación del cáncer de pulmón. Es conocido que el cáncer es una de las primeras causas de muerte de nuestro país, dentro de estos, los tumores pulmonares ocupan un lugar importante por lo que ha convertido en un problema sanitario de primer orden. Métodos. Se realizó un estudio descriptivo prospectivo de detección de nódulos pulmonares en el Centro de Investigaciones Médico Quirúrgicas, en una muestra de pacientes que acudieron a la consulta de Medicina General, en el período de enero-diciembre del 2009. A todos se les aplicó una encuesta confeccionada al efecto y se les realizó una Tomografía Axial Computarizada Multicorte, con el programa LUNG CARE, diseñado para la búsqueda de nódulos pulmonares (masas). Los datos fueron procesados con el paquete estadístico SPSS versión 13.0 para Windows y se resumieron mediante medias, desviaciones estándar y porcentaje, de acuerdo al tipo de variable. Para la comparación de la detección de nódulos según técnica imagenológica se utilizó la prueba Chi-cuadrado a un nivel de significación de 0,05. Resultados. Los resultados obtenidos establecieron la superioridad del LUNG CARE con respecto a otras técnicas imagenológicas, al confirmarse una efectividad superior en la identificación de nódulos (masas) pulmonares. Conclusiones. El programa Lung Care permite la identificación de nódulos pulmonares, con una efectividad superior a otras técnicas imagenológicas, y con ello establecer la probable etiología de la misma. Palabras clave: nódulo pulmonar, tomografía de tórax, LUNG CARE.

ABSTRACT

Introduction. The pulmonary nodule multiple or unique is frequently a casual finding and it is one of lung's cancer presentation. It's known that cancer is one of the first causes of death in our country and pulmonary tumor has become in a major sanitary problem. Methods. A descriptive prospective was carried out to detect pulmonary nodules in Medical Surgical Research Center. Patients were seen in General Medicine

Consultation, in the period of time between January and December 2009. An inquiry was applied to every patients and a computer tomography scan with LUNG CARE program was performed to them. LUNG CARE program is used to early diagnosis and study of pulmonary nodule (mass). The data were analyzed with statistic packet SPSS version 13.0, for Windows. The data were summarized by means of stockings, deviations standard and percent, according to the variable type. For the comparison of the detection of nodules according to technical imagenology the test Chi-square was used at a level of significance of 0,05. Results. The final results established the superiority of LUNG CARE program of comparison with other imagenology techniques, when being confirmed a superior effectiveness in the identification of nodules (masses) lung. Conclusions. This facilitates to determine the identification and evaluation of the lung lesion, and with it to establish the probable etiology of the same one. Key words: pulmonary nodule, computer tomography scan, LUNG CARE.

INTRODUCCIÓN

El nódulo pulmonar, único o múltiple, es frecuentemente un hallazgo incidental. En un estudio realizado en la Universidad de Stanford al norte de California en el año 2008 se encontró que el nódulo pulmonar fue el diagnóstico más común, con una prevalencia del 18% de 459 pacientes estudiados.¹

Como nódulo se define a la lesión pulmonar cuyo diámetro es de hasta 3 cm. de forma redondeada, ovoidea, rodeada de tejido pulmonar normal. Es una de las formas en que se presenta el cáncer de pulmón,² que es el tumor más frecuente y el de mayor mortalidad a nivel mundial. En Cuba es la primera causa de muerte por enfermedades malignas³ y constituye un grave problema de salud, porque su prevención no es efectiva, el diagnóstico precoz es difícil y raro y el índice de curabilidad es bajo.^{4,5}

En los últimos años se han producido significativos avances en el diagnóstico, manejo y tratamiento de los nódulos del pulmón, en especial a partir de 1998 donde comienza la época de los equipos espirales con multicorte lográndose cuatro cortes en una sola rotación.⁶

Así con el advenimiento de la Tomografía Axial Computarizada Multicorte (TACM), la angiografía y otros estudios por TAC, se ha ganado progresivamente la aceptación en la práctica clínica. Esta técnica es una herramienta, que además de estudiar los campos pulmonares con alta resolución, permite el estudio y seguimiento de los nódulos pulmonares.

No obstante, como técnica la TACM presenta ventajas y desventajas las cuales señalamos a continuación.

Ventajas:

- Mínimamente invasiva.
- Fácil de realizar
- Posibilidad de estudiar extensas áreas del cuerpo con rapidez.
- Buena resolución espacial.
- Cortos tiempos de obtención de la información.
- Información completa para la planificación quirúrgica.
- Calidad diagnóstica en fase arterial y venosa

Desventajas:

- Irradiación del paciente.
- Inyección de contraste al paciente.
- Necesidad de pos-procesamiento de muchas imágenes.⁽¹¹⁾

El LUNG CARE (LC) es un software tomográfico de análisis de imágenes, diseñado para la búsqueda y evaluación de nódulos pulmonares. Su aplicación permite el pesquisaje de nódulos pulmonares como herramienta para el diagnóstico precoz del cáncer de pulmón cuando se presenta en forma de nódulos o masas, con una efectividad superior a la radiografía simple (Rx) y a la tomografía multicort e 3D (TACM-3D), lo que posibilita determinar la localización y evaluación de la lesión, formular el diagnóstico más probable y con ello contribuir a elevar la calidad de vida.⁷

MÉTODOS

Se realizó un estudio descriptivo prospectivo de detección de nódulos pulmonares en una muestra de pacientes que acudieron a la consulta de Medicina General, los días martes y jueves en el horario de 8:00a.m.-12:00m, en el período de enero-diciembre del 2009 atendiendo a los siguientes criterios:

Criterios de inclusión

- 1- Pacientes asintomáticos respiratorios o con pocos síntomas respiratorios (tos y/o disnea ligera)
- 2- Pacientes que estén de acuerdo (expresando su consentimiento informado) de realizarse el estudio.

Criterios de exclusión

- 1- Pacientes que tengan contraindicado la realización de estudios imagenológicos por cualquier causa.
- 2- Los estudios con problemas técnicos.

El total de pacientes atendidos en consulta en el periodo analizado fue de 1497 y la muestra obtenida de los que acudieron los días seleccionados y que cumplieron con los criterios establecidos ascendió a 200; De ellos 107 del sexo masculino (53,5%) y 93 del sexo femenino (46,5%), con un promedio de edad para ambos de $49,5 \pm 24,2$ años.

Se estudiaron las siguientes variables:

Variabes demográficas: edad y sexo

Resultados imagenológicos: radiografía simple, TACM de tórax con LUNG CARE que incluye: evaluación de cada nódulo (hasta tres) y la TACM de tórax de rutina (3D).

Cantidad de señalizaciones por el programa LUNG CARE.

Clasificación de los nódulos: solitarios y múltiples.

Características de los nódulos solitarios: según diámetro máximo, contorno, forma y presencia o no de calcificación.

El procesamiento estadístico se realizó mediante el paquete estadístico SPSS versión 13.0 para Windows. Los datos se resumieron mediante medias, desviaciones estándar y por ciento, de acuerdo al tipo de variable. Para la comparación de la detección de nódulos según técnica imagenológica se utilizó la prueba Chi -cuadrado a un nivel de significación de 0,05.

RESULTADOS

Al analizar comparativamente la detección de nódulos en los pacientes pesquisados, según técnica imagenológica quedó establecido el predominio del LC al detectarse con éste, nódulos (masas) en 112 pacientes (56,0%), cifra superior a los 71 pacientes con nódulos hallados por la TACM-3D (35,5%) y los 35 pacientes con nódulos identificados por Rx (17,5%). Este resultado confirma la mayor capacidad resolutive para la detección de nódulos del LC ($p < 0,001$). (Tabla 1)

Tabla 1:

Distribución de pacientes con nódulos detectados según técnica imagenológica.

Técnica imagenológica	No. de pacientes	%
Rx	35	17,5
TACM3D	71	35,5
TACM con LUNG CARE	112	56,0

$p < 0,001$

Al comparar la cantidad total de pacientes con señalizaciones automáticas por el programa LUNG CARE con la cantidad de pacientes con nódulos falsos, dados por estructuras normales u otras redondeadas, para todos los casos, se encontró un porcentaje superior al 50%, lo que evidencia un elevado error en el diagnóstico de nódulos pulmonares con este programa. (tabla 2)

Tabla 2

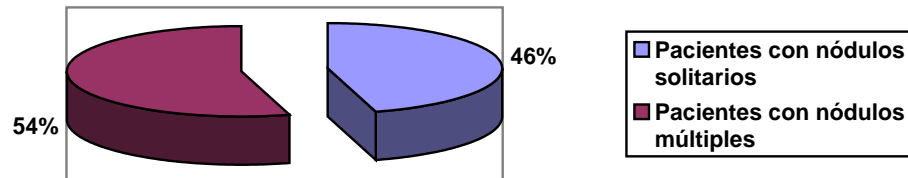
Nódulos reales y falsos según señalizaciones por el LUNG CARE.

Cantidad de señalizaciones	No. de pacientes	Pacientes con nódulos reales		Pacientes con nódulos falsos	
		No.	%	No.	%
1	23	8	34,8	15	65,2
2	10	2	20,0	8	80
3	24	7	29,2	17	70,8
Más de 3	139	94	67,6	139	100,0

Con respecto a la cantidad de nódulos detectados en cada paciente por la TACM con LUNG CARE se identificaron 61 pacientes con nódulos múltiples (54%) y 51 con nódulos solitarios (46,0%) (Gráfico 1)

Gráfico 1

Pacientes con nódulos solitarios y múltiples.



Al analizar las características de los nódulos solitarios se observó un mayor porcentaje de nódulos (60,8%) con diámetro máximo entre 2 y 6 mm; 82,3% presentaron contornos regulares, el 100% tenía forma redondeada u o valada y el 68,6% no calcificados. (Tabla 3)

Tabla 3

Características de los nódulos solitarios

Características	No.	%
Díámetro máximo (en mm)		
2 - 6	31	60,8
< 2 y > 6	20	39,2
Contornos		
Regulares	42	82,3
Irregulares o espiculados	8	15,7
Lobulados	1	2,0
Forma		
Redondeados u ovalados	51	100,0
Elípticos	0	0,0
Calcificación		
Total	9	17,6
Central	7	13,7
No calcificado	35	68,6

DISCUSIÓN

El nódulo pulmonar es frecuentemente un hallazgo incidental y constituye una de las formas de presentación del cáncer de pulmón, aunque puede tener diferentes etiologías benignas o malignas.¹

El LUNG CARE es un software tomográfico de análisis de imágenes, diseñado para la búsqueda y confirmación de lesiones pulmonares de tendencia redondeada (por ejemplo: nódulos o masas), así como para la evaluación, documentación y seguimiento de tales lesiones.

La tomografía presenta una mayor viabilidad en el diagnóstico precoz de nódulos pequeños y no calcificados en el cáncer temprano y potencialmente curable demostrado en estudios realizados por el "Early Lung Cancer Action Project" en 1 000 voluntarios libres de síntomas mayores de 60 años, fumadores; dónde quedó demostrada la superioridad de esta técnica sobre la radiografía simple de tórax.⁸ Este resultado está en concordancia con la investigación realizada, donde se detectó mayor cantidad de pacientes con Lung Care (112 -56,0%) y TACM-3D (71-35,5%) que por radiografía simple de tórax (35 -17,5%). Tanto el Lung Care como la TACM-3D constituyen programas de estudios tomográficos, modalidad imagenológica que permite una resolución de imagen submilimétrica de las lesiones pulmonares;^{9,10} no obstante, al compararlas entre sí el Lung Care es superior en la frecuencia de identificación de nódulos, superándola en un 20,5%.

El programa posee una función especial para detectar los nódulos de hasta 10 mm de diámetro, asumiendo que los nódulos más grandes pueden detectarse visualmente. Esta se denomina NEV-CAD (Visión Mejorada de Nódulos) (Detección asistida por PC). Esta última está diseñada para usarla como segunda herramienta.

El NEV intenta identificar las estructuras aisladas que cumplan las características típicas de los nódulos; en cuanto a su forma, densidad y características, visualizándose los resultados como señalizaciones (círculos rojos), que no están exentas de errores.

Del total de pacientes con una señalización por Lung Care (23 pacientes); solo el 34,8% presentó un nódulo pulmonar solitario, que demuestra un elevado nivel de error en el diagnóstico de nódulos pulmonares, por lo que se hace imprescindible una evaluación cuidadosa por el imagenólogo de cada una de las señalizaciones.

Esta herramienta diagnóstica (Lung Care) permite el análisis volumétrico del tamaño del nódulo pulmonar o de la lesión a lo largo del tiempo, lo que ayuda al médico a valorar las variaciones de crecimiento. Tiene dos modos de valuación:

- a) Modo individual que puede clasificar lesiones sospechosas y determinar sus características, que es el utilizado en el presente estudio.
- b) Modo de seguimiento que permite cargar dos juegos de datos del mismo paciente y realizar estudios comparativos evolutivos.

También está diseñado para determinar el tamaño, forma y posición de la lesión.

La incidencia de cáncer en pacientes con nódulos pulmonares solitarios (NPS) está entre 10% y 70%,^{11,12} aunque las causas, pueden incluir muchas condiciones benignas,¹³ por eso es importante definir otras de sus características como forma, dimensiones, contornos, presencia de calcificaciones y características de estas.⁹

De los 51 pacientes con NPS, 31 pacientes tenían nódulos con diámetro máximo inferior a 2mm y superior a 6mm y 8 pacientes presentaron nódulos con contornos irregulares o espiculados, características que hablan a favor de una posible etiología maligna, lo que permitió establecer los pacientes que requerían un seguimiento más estrecho. Todos los pacientes presentaron nódulos redondeados u ovalados y 35 de ellos no tenían calcificación en la lesión, características que pueden corresponder tanto a etiologías benignas como malignas.⁷

Uno de los objetivos primordiales de los estudios de imágenes diagnósticas es tratar de ayudar en la valoración de la posible naturaleza de los nódulos para establecer la conducta más adecuada. Hoy día, a pesar de los importantes avances tecnológicos

en los métodos de estudios preoperatorios, entre el 20 -40% de los nódulos revelados son benignos.²

El Lung Care permite la identificación de nódulos pulmonares, con una efectividad superior a otras técnicas imagenológicas, posibilitando la localización, extensión y características de la lesión que ayudan al imagenólogo a establecer la probable etiología de las mismas.

REFERENCIAS BIBLIOGRÁFICAS

1. Moth TF, Goodwin C. What is the best approach to a solitary nodule identified by chest x -ray? J Fam Pract. 2007;56(10):845-7.
2. Inforadiología [Internet]. España: Sociedad Española de Radiología Médica (SERAM); c 2004 [citado 20 Mar 2011]. Punción de nódulos pulmonares. Disponible en: <http://www.inforadiologia.org/imprimir/puncionnodos.pdf>
3. Boyle P, Gandini S, Gray N. Epidemiology of lung cancer: a century of great success and ignominious failure. In: Hansen H, editor. Textbook of lung cancer. United Kingdom: Informa UK Ltd; 2008. p. 9-10.
4. López Abente G, Pollán M, Aragonés N, Pérez B, Hernández V, Lope V, et al. Situación del cáncer en España: incidencia. An Sist Sanit Navar. 2004; 27(2):165 -73.
5. Fleites G. Cáncer de pulmón. Instituto nacional de oncología y radio biología. Guía diagnóstica y terapéutica. Cuba: INOR; 2001. p. 32
6. Henschel CI, Mc Canley DI, Pankelemitz DF. Early cancer proyect: overall desing and findingsfrom baseline screening. Lancet. 1999;354(9173):99 -105.
7. Ugarte JC, Cepero Nogueira M, Ugarte Moreno D. Tumores d el pulmón. En su: Secretos de la imaginología del tórax. 2da ed. La Habana: CIMEQ; 2006. p. 96 -8.
8. Boll DT, Lewin JS, Young P, Siwik ES, Gilkeson RC. Related Articles, Links. Perfusion abnormalities in congenital and neoplastic pulmonary disease: comparison of MR perfusion and multislice CT Imaging. Eur Radiol. 2005 Sep;15(9):1978 -86.
9. Ugarte JC. Estudio del árbol vascular pulmonar. En su: Manual de Tomografía Axial Multicorte. La Habana: CIMEQ; 2006. p. 200 -11.
10. Ugarte JC, Ugarte D. El nódulo pulmonar solita rio. En su: Estrategias semiológicas para el diagnóstico imageonológico del torax. La Habana: CIMEQ; 2010. p. 198 -215.
11. Siegelman SS, Khoun NF, Ho FP, Fishman EK, Brawerman RM, Zerhoundi EA. Solitary Pulmonary Nodules: CT assessment. Radiology. 1986;160(2): 307-12.
12. Konn NF, Mujaine MA, Zerhoundi EA, Fishman EK, Siegelman SS. The solitary nodule: assessment, diagnosis and management. Chest. 1987;91(1):128 -33.
13. Ost D, Fein AM, Feinsilver SH. Clinical practice. The solitary pulmonary nodule. N Engl J Med. 2003 Jun 19;348(25):2535 -42.

Recibido: 6 de agosto del 2011

Aceptado: 11 de noviembre del 2011

Yaysel Miñoso Arabi. Centro de Investigaciones Médico Quirúrgicas, 216 y 11 B, Siboney, La Habana, Cuba.

Correo electrónico: yayselma@infomed.sld.cu