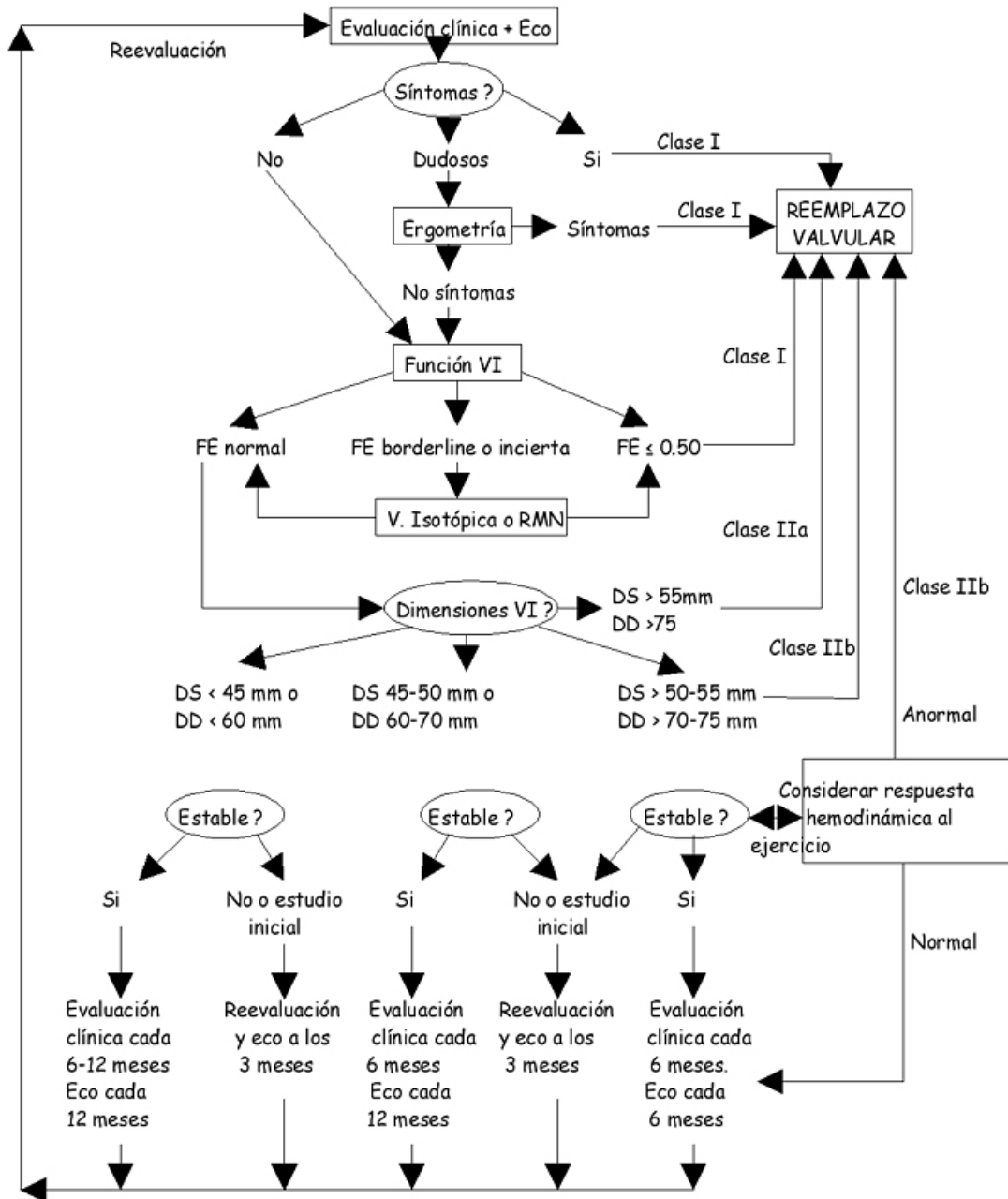


INSUFICIENCIA AÓRTICA SEVERA CRÓNICA



Leyenda:

V. Isotópica: Ventriculografía isotópica; RMN: resonancia magnética; DS: diámetro sistólico VI; DD: diámetro diastólico VI; FE: fracción de eyección VI.

Bonow RO et al. 2008 Focused Update Incorporated Into the ACC/AHA 2006 Guidelines for the Management of Patients With Valvular Heart Disease. J Am Coll Cardiol 2008;52:e1-142